

# ПРИМЕНЕНИЕ КИСЛОСОДЕРЖАЩЕЙ ПРИСЫПКИ В МЕСТНОМ ЛЕЧЕНИИ ГНОЙНЫХ РАН

## THE USE OF ACID-CONTAINING POWDER IN THE LOCAL TREATMENT OF PURULENT WOUNDS

**S. Kurbanova**  
**A. Smolkina**  
**S. Chebykin**  
**R. Evseev**  
**E. Slesareva**  
**E. Birch**

**Summary.** The aim of the study was to clinically evaluate the effectiveness of various local therapy regimens using external antibacterial drugs and acid-containing powder in the complex surgical treatment of purulent wounds. The work was performed based on the Department of Maxillofacial surgery of the Ulyanovsk Regional Clinical Hospital in the period from November 2022 to January 2025. 100 patients were examined, divided into two groups: with standard treatment and with the use of a developed patented acid-containing powder. The diagnosis included a clinical examination, microbiological and histological examinations. All patients underwent surgical drainage with various schemes of external therapy. In the group using a combination of 3 % lactic and ascorbic acids in combination with a combined water-soluble external antibacterial drug (antibiotic, repair stimulant and local anesthetic), a faster formation of granulations and epithelialization was noted with a lower degree of inflammation. There was a statistically significant activation of reparative processes ( $p < 0.001$ ), a decrease in drug load and a reduction in hospitalization time with a good cosmetic result.

**Keywords:** odontogenic infection, phlegmon, submandibular area, purulent wound, local therapy, antibacterial ointment, drainage, wound healing.

**Курбанова Сабина Габидуллаевна**  
старший преподаватель, ФГБОУ ВО Ульяновский  
государственный университет  
mailto:asg4@yandex.ru

**Смолькина Антонина Васильевна**  
доктор медицинских наук, профессор,  
ФГБОУ ВО Ульяновский государственный университет  
smolant1@yandex.ru

**Чебыкин Сергей Геннадьевич**  
Аспирант, ФГБОУ ВО Ульяновский  
государственный университет  
sergeychebykin63@yandex.ru

**Евсеев Роман Михайлович**  
кандидат медицинских наук, доцент,  
ФГБОУ ВО Ульяновский государственный университет  
ramashka\_13@inbox.ru

**Слесарева Елена Васильевна**  
доктор медицинских наук, доцент,  
ФГБОУ ВО Ульяновский государственный университет  
gistology2@mail.ru

**Берч Екатерина Дмитриевна**  
старший преподаватель,  
ФГБОУ ВО Ульяновский государственный университет  
berched@mail.ru

**Аннотация.** Цель исследования — клиническая оценка эффективности различных схем местной терапии с применением наружных антибактериальных препаратов и кислотосодержащей присыпки в комплексном хирургическом лечении гнойных ран. Работа выполнена на базе отделения челюстно-лицевой хирургии областной клинической больницы г. Ульяновска в период с ноября 2022 по январь 2025 года. Обследовано 100 пациентов, разделённых на две группы: со стандартным лечением и с применением разработанной запатентованной кислотосодержащей присыпки. Диагностика включала клинический осмотр, микробиологическое и гистологическое исследования. Всем пациентам проведено хирургическое дренирование с различными схемами наружной терапии. В группе с применением комбинации 3 % молочной и аскорбиновой кислот в сочетании с комбинированным водорастворимым наружным антибактериальным препаратом (антибиотик, стимулятор репарации и местный анестетик) отмечено более быстрое формирование грануляций и эпителизации при меньшей выраженности воспаления. Выявлена статистически значимая активация репаративных процессов ( $p < 0,001$ ), снижение медикаментозной нагрузки и сокращение сроков госпитализации при хорошем косметическом результате.

**Ключевые слова:** одонтогенная инфекция, флегмона, подчелюстная область, гнойная рана, местная терапия, антибактериальная мазь, дренирование, заживление ран.

## Введение

**И**нфекции глубоких отделов лица и шеи остаются актуальной проблемой клинической практики, в частности в челюстно-лицевой хирургии. Данные состояния нередко требуют экстренного хирургического вмешательства и в ряде случаев представляют непосредственную угрозу для жизни пациента [1,2]. В большинстве наблюдений инфекции данной локализации имеют одонтогенное происхождение [3]. При отсутствии своевременной диагностики и адекватной терапии одонтогенные инфекции (ОИ) могут приводить к развитию тяжёлых, а иногда и жизнеугрожающих осложнений, включая медиастинит, сепсис, некротизирующий фасциит и остеомиелит.

Среди анатомических пространств, подверженных распространению ОИ, подчелюстная область занимает особое место. Это связано с её анатомической близостью к крупным сосудистым структурам и дыхательным путям [1–5]. Прогрессирующий отёк и инфильтрация тканей в данной зоне способны в короткие сроки привести к нарушению проходимости верхних дыхательных путей, что требует немедленного стационарного лечения с участием челюстно-лицевого хирурга [6,7].

По данным литературы, наиболее частыми причинами развития ОИ являются осложнённый кариес, перикоронарит, острые и хронические формы пародонтита, а также осложнения стоматологических вмешательств. Наиболее значимыми этиологическими зубами, как правило, являются вторые и третьи моляры нижней челюсти, которые чаще других служат источником распространённых флегмонозных процессов [8–12].

Лечение одонтогенных инфекций глубоких пространств основывается на двух ключевых принципах: устранении первичного очага инфекции, включая удаление причинного зуба, и выполнении адекватного хирургического дренирования поражённых анатомических областей. Данные мероприятия сопровождаются обязательной медикаментозной терапией, включающей инфузионную поддержку, анальгетики, жаропонижающие и противовоспалительные препараты [13–15].

Определение источника инфекции осуществляется на основании комплексной оценки анамнеза, клинических данных и результатов лучевых методов исследования. Знание анатомических особенностей подчелюстной и шейной областей имеет принципиальное значение для прогнозирования путей распространения воспалительного процесса. В оптимальных условиях удаление очага инфекции должно выполняться в максимально ранние сроки [16,17]. Вместе с тем в клинической практике встречаются ситуации, при которых немедленное хирургическое вмешательство затруднено, например

при выраженном тризме или активном гнойном перикоронарите [18]. В подобных случаях обоснованным является проведение предварительной консервативной терапии, направленной на стабилизацию состояния пациента и уменьшение выраженности воспалительной реакции [9,19,20].

Сроки хирургического вмешательства по удалению гнойного очага должны определяться индивидуально, с учётом клинической картины, однако лечебная тактика должна оставаться максимально ранней и активной. Своевременное дренирование позволяет предотвратить распространение инфекции в глубокие отделы шеи и существенно снизить риск развития тяжёлых осложнений даже на стадии флегмонозного воспаления [21].

Объём и доступ хирургического вмешательства зависят от глубины и локализации гнойного процесса в мягких тканях шеи. Учитывая потенциальную угрозу дыхательным путям и высокую вероятность неблагоприятных исходов, лечение одонтогенных инфекций данной локализации остаётся одной из наиболее сложных и ответственных задач современной челюстно-лицевой хирургии.

## Цель

Клинически оценить эффективность различных схем местной терапии с применением наружных антибактериальных препаратов с кислотосодержащей присыпкой в комплексном хирургическом лечении.

## Материалы и методы

Проведён анализ 100 клинических случаев одонтогенных флегмон (2022–2024 гг.) в отделении челюстно-лицевой хирургии Ульяновской областной клинической больницы, являющейся клинической базой медицинского факультета им. Т.З. Биктимирова Ульяновского государственного университета. Локализация воспалительного процесса включала дно полости рта (подчелюстную и подподбородочную области), а также шею (поднижнечелюстное и окологлоточное пространства). Диагностический алгоритм включал клинический осмотр, оценку тяжести состояния пациентов, микробиологическое исследование раневого отделяемого и гистологический анализ биоптатов.

Все пациенты были госпитализированы в экстренном порядке и получали специализированное хирургическое лечение в соответствии с утверждёнными клиническими протоколами. В зависимости от схемы местной терапии пациенты были распределены на две сопоставимые группы. В первой группе (n = 56) после хирургического вмешательства при местной обработке раны применяли комбинированный водорастворимый наружный

антибактериальный препарат, включающий антибиотик, стимулятор репаративных процессов и местный анестетик. Во второй группе (n = 54) в комплексном местном лечении гнойных ран использовали разработанную и запатентованную кислотосодержащую присыпку [22] в сочетании с комбинированным водорастворимым наружным антибактериальным препаратом.

Особенностью настоящего исследования являлось внедрение в клиническую практику новой схемы местного лечения, основанной на применении 3 % молочной и аскорбиновой кислот в соотношении 1:1 с последующим нанесением комбинированного антибактериального препарата при гнойно-воспалительных заболеваниях шеи и челюстно-лицевой области.

Статистический анализ проводился с использованием программы StatTech v. 4.9.5. Количественные показатели оценивали на соответствие нормальному распределению с помощью критерия Колмогорова–Смирнова. Перед включением в исследование все пациенты были подробно проинформированы о целях, методах и объёме предполагаемого лечения. Письменное информированное согласие на участие в исследовании, обработку персональных медицинских данных и публикацию клинических материалов получено в соответствии с принципами Хельсинкской декларации (2013).

**Результаты**

В результате проведенного исследования сравнения методик по некоторым показателям, а именно наличия нейтрофилов в крови, появление более ранней грануляции и эпителизации отмечена статистическая достоверность (табл.1.).

Таблица 1.

Описательная статистика количественных переменных в зависимости от схемы местной терапии

Показатели	Группа 1 — стандартная местная терапия	Группа 2 — кислотосодержащая присыпка + стандартная местная терапия	p
Возраст, Ме [IQR]	51,00 [34,00; 69,25]	53,00 [36,25; 66,00]	0,830
Индекс массы тела, М (SD)	28,15 (4,61)	27,95 (4,62)	0,678
Площадь раны, см <sup>2</sup> , Ме [IQR]	15,04 [8,99; 22,77]	13,85 [8,64; 23,32]	0,460
Число вовлечённых клеточаточных пространств, Ме [IQR]	0,50 [0,00; 1,00]	1,00 [0,00; 1,00]	0,166

Показатели	Группа 1 — стандартная местная терапия	Группа 2 — кислотосодержащая присыпка + стандартная местная терапия	p
Лейкоциты исходно, ×10 <sup>9</sup> /л, М (SD)	11,29 (2,78)	11,50 (3,00)	0,488
Нейтрофилы, %, М (SD)	74,97 (7,75)	73,18 (8,17)	0,036*
C-реактивный белок исходно, мг/л, Ме [IQR]	34,75 [19,07; 54,82]	34,70 [19,20; 55,67]	0,815
СОЭ исходно, мм/ч, М (SD)	29,82 (13,63)	30,60 (14,72)	0,605
Прокальцитонин, нг/мл, Ме [IQR]	0,12 [0,07; 0,22]	0,13 [0,08; 0,22]	0,515
Глюкоза исходно, ммоль/л, Ме [IQR]	6,50 [5,00; 7,90]	6,70 [5,00; 7,70]	0,842
Креатинин, мкмоль/л, М (SD)	85,72 (23,12)	81,01 (23,95)	0,062
Альбумин исходно, г/л, Ме [IQR]	37,35 [34,40; 39,80]	36,15 [33,52; 38,48]	0,013*
Дни до операции, Ме [IQR]	3,00 [1,00; 4,00]	2,00 [1,00; 3,00]	0,171
Длительность антибактериальной терапии, дни, Ме [IQR]	9,00 [6,00; 12,00]	9,00 [6,25; 11,75]	0,629
Площадь раны на 2-е сутки, см <sup>2</sup> , Ме [IQR]	13,73 [8,00; 19,76]	12,25 [7,45; 20,57]	0,423
Площадь раны на 4-е сутки, см <sup>2</sup> , Ме [IQR]	12,20 [7,22; 17,41]	10,88 [6,59; 18,34]	0,344
Площадь раны на 7-е сутки, см <sup>2</sup> , Ме [IQR]	10,16 [6,08; 15,24]	9,03 [5,47; 15,44]	0,265
Площадь раны на 10-е сутки, см <sup>2</sup> , Ме [IQR]	8,25 [5,10; 13,16]	7,45 [4,54; 12,64]	0,200
Болевой синдром исходно (ВАШ 0–10), Ме [IQR]	6,00 [5,00; 7,00]	6,00 [4,00; 6,00]	0,255
Боль на 2-е сутки (ВАШ 0–10), Ме [IQR]	4,00 [3,00; 5,00]	4,00 [3,00; 5,00]	0,073
Боль на 4-е сутки (ВАШ 0–10), Ме [IQR]	3,00 [2,00; 4,00]	3,00 [2,00; 4,00]	0,315
Боль на 7-е сутки (ВАШ 0–10), Ме [IQR]	2,00 [1,00; 3,00]	2,00 [1,00; 3,00]	0,322
Боль на 10-е сутки (ВАШ 0–10), Ме [IQR]	1,00 [0,00; 2,00]	1,00 [0,00; 2,00]	0,340
День появления грануляций, Ме [IQR]	3,00 [3,00; 4,00]	3,00 [2,00; 4,00]	<0,001*

Показатели	Группа 1 — стандартная местная терапия	Группа 2 — кислотосодержащая присыпка + стандартная местная терапия	p
День эпителизации, Ме [IQR]	15,00 [12,75; 18,25]	13,00 [10,00; 17,00]	<0,001*
Длительность госпитализации, койко-дни, Ме [IQR]	9,00 [6,00; 11,00]	8,00 [5,00; 10,00]	0,017*

*Примечание.* Группа 1 — стандартная схема местной терапии с применением комбинированного водорастворимого наружного антибактериального препарата. Группа 2 — применение кислотосодержащей присыпки (3 % молочная и аскорбиновая кислоты в соотношении 1:1) в сочетании со стандартной схемой местной терапии.

\* — различия достоверны ( $p \leq 0,05$ ).

Были проанализированы два клинических случая пациентов с острыми гнойно-воспалительными процессами одонтогенного происхождения, локализованных в глубоких отделах лица и шеи с разной методикой лечения.

### Клинический случай 1

Пациентка А., 37 лет, госпитализирована 06.02.2023 г. в отделение челюстно-лицевой хирургии с жалобами на отёк дна полости рта и языка, болезненное глотание, ограниченное открывание рта (тризм) и эпизоды озноба. Из анамнеза установлено, что за несколько суток до госпитализации пациентке был удалён верхний моляр по поводу обострения хронического периодонтита, после чего отмечалось прогрессирующее нарастание воспалительных явлений. При объективном осмотре выявлены клинические признаки одонтогенной флегмоны дна полости рта.

После выполнения хирургического вскрытия и дренирования подчелюстного и подподбородочного пространств раневой очаг был тщательно промыт антисептическими растворами (3 % раствор перекиси водорода, 0,9 % раствор натрия хлорида) и высушен. В дальнейшем в рану одномоментно наносили комбинированный водорастворимый наружный антибактериальный препарат, направленный на воздействие на гнойно-некротические массы и снижение выраженности воспалительного процесса. Препарат равномерно распределяли тонким слоем (до 0,2 мм) по всей площади раневой поверхности с последующим наложением стерильных марлевых салфеток и фиксацией бинтом. Повторные перевязки с нанесением препарата выполнялись через день. Общая продолжительность местного лечения составила 15 суток.

На фоне проводимой терапии отмечались уменьшение отёка мягких тканей, очищение раневой поверхности, нормализация температуры тела и восстановление функции глотания. По данным гистологического исследования биоптатов из зоны поражения выявлено выраженное гнойное воспаление с формированием полости распада и очаговыми кровоизлияниями, что отражало тяжесть воспалительного процесса на начальном этапе заболевания (рис. 1).

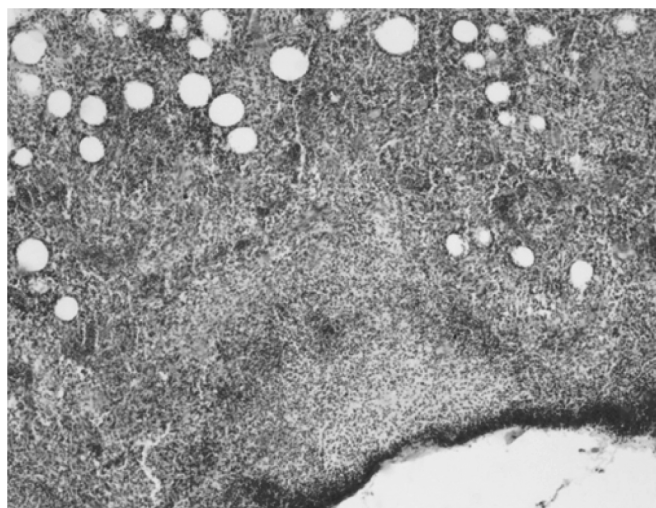


Рис. 1. На границе с гиподермой обширный очаг гнойного воспаления с формирующейся полостью распада. По периферии среди лейкоцитарного инфильтрата небольшие очаги кровоизлияний

### Клинический случай 2

Пациентка Б., 42 лет, госпитализирована 17.04.2024 г. с диагнозом «флегмона шеи». В анамнезе — удаление дистопированного нижнего моляра, после чего развились боли и выраженный отёк, распространявшийся на нижнюю щёчную и поднижнечелюстную области, сопровождавшиеся нарастанием интоксикационного синдрома, повышением температуры тела до 38,9 °С, тризмом и затруднением глотания.

Пациентке выполнено экстренное хирургическое вмешательство, включавшее классический разрез в подбородочной области, ревизию гнойных полостей, их санацию и установку дренажей.

В первом клиническом случае в качестве средства местной терапии применяли комбинированный водорастворимый наружный антибактериальный препарат, что способствовало очищению раневой поверхности и формированию эпителизации к 15-м суткам лечения. По данным гистологического исследования в зоне поражения сохранялись признаки распада тканей и активного воспалительного процесса, что отражало исходную тяжесть гнойно-воспалительного поражения.

Во втором клиническом случае использовали комбинированную схему местного лечения, включавшую нанесение кислотосодержащей присыпки (3 % молочная и аскорбиновая кислоты в равных пропорциях) с последующим применением водорастворимого комбинированного наружного антибактериального препарата. Применение данной схемы сопровождалось сопоставимыми сроками заживления, однако эпителизация раневой поверхности наступала в среднем на 2 суток раньше и характеризовалась меньшей выраженностью воспалительных изменений по данным морфологического исследования (рис. 2).

Кислотосодержащую присыпку наносили тонким слоем непосредственно на раневую поверхность, после чего выполняли аппликацию комбинированного антибактериального препарата. перевязки проводили с интервалом 48 часов, общий курс местного лечения составил 13 суток. Уже к 9–10-м суткам отмечалась выраженная положительная динамика в виде исчезновения инфильтрации, активной эпителизации и отсутствия гнойного отделяемого.

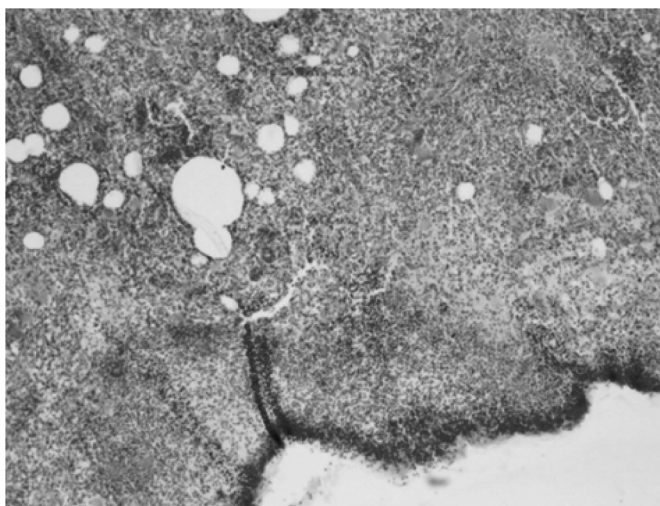


Рис. 2. На границе с гиподермой выявляется очаг гнойного воспаления с небольшими участками кровоизлияний

При применении схемы местной терапии с нанесением кислотосодержащей композиции на раневую поверх-

ность с интервалом 48 часов гистологическое исследование поражённой анатомической области выявило восстановление всех слоёв кожи, умеренно выраженную воспалительную инфильтрацию и признаки активной регенерации тканей, что свидетельствовало об эффективности использованной схемы местного лечения.

Клинически видна более раннее отделяемое гноя и хорошая грануляция (рис 3.)

В обоих случаях отмечалась положительная динамика: устранение болевого синдрома, нормализация температуры, исчезновение тризма. Микробиологическое исследование выявило *Fusobacterium nucleatum*, как доминирующий патоген.

Ниже представлена сравнительная таблица 2, отражающая ключевые клинико-лабораторные характеристики, методы лечения и исходы у двух пациенток с одонтогенными флегмонами различной локализации.

#### Обсуждения

Результаты представленных клинических наблюдений у пациенток с одонтогенными флегмонами подчелюстной и шейной локализации демонстрируют типичное течение гнойно-воспалительного процесса и эффективность комплексного лечения. Полученные данные подтверждают полимикробную природу данных инфекций с доминированием анаэробной микрофлоры, в частности *Fusobacterium nucleatum*, выявленного в обоих клинических случаях. Это согласуется с литературными данными, указывающими на ведущую роль анаэробных микроорганизмов, таких как *Fusobacterium*, *Peptostreptococcus* и *Prevotella*, в патогенезе одонтогенных инфекций и воспалительных процессов глубоких отделов лица и шеи.

В обоих клинических случаях заболевание развилось после удаления моляров, что соответствует данным литературы о высокой частоте развития одонтогенных флегмон на фоне воспалительных осложнений после экстракции зубов, особенно в области моляров нижней челюсти. Пациенткам была проведена комплексная те-

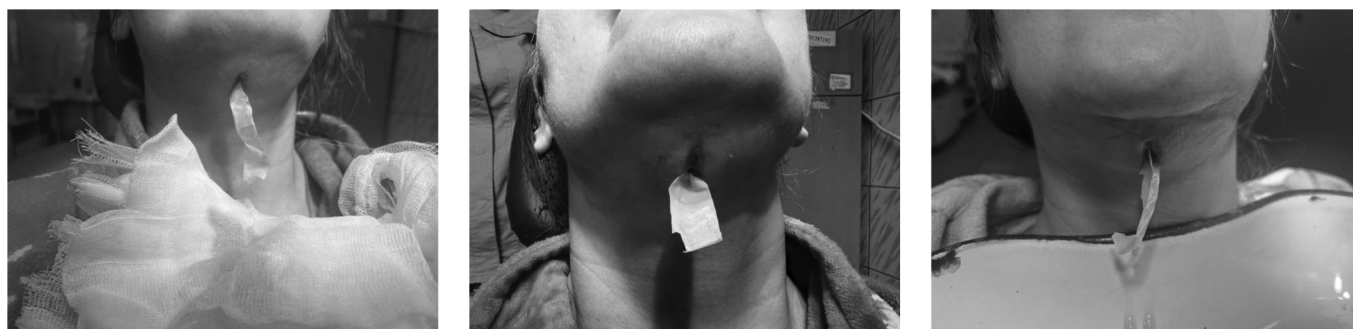

Рис. 3. фотографии пациентки на 1, 5, 8 день лечения

Таблица 2.  
Сравнительный анализ клинических наблюдений при одонтогенных флегмонах

Параметр	Клинический случай 1 (пациентка А.)	Клинический случай 2 (пациентка Б.)
Дата госпитализации	06.02.2023	17.04.2024
Возраст, лет	37	42
Локализация гнойно-воспалительного процесса	Дно полости рта (подчелюстная и подподбородочная области)	Шея (поднижнечелюстная и нижняя щёчная области)
Клинический диагноз	Одонтогенная флегмона дна полости рта	Одонтогенная флегмона шеи
Причинный фактор	Удаление верхнего моляра по поводу обострения хронического периодонтита	Удаление дистопированного нижнего моляра
Основные симптомы при поступлении	Отёк дна полости рта и языка, болезненное глотание, тризм, озноб	Отёк нижней щёчной и поднижнечелюстной областей, температура до 38,9 °С, тризм, затруднение глотания
Хирургическая тактика	Вскрытие и дренирование подчелюстного и подподбородочного пространств	Классический разрез в подбородочной области, ревизия гнойных полостей, санация и установка дренажей
Схема местной терапии	Стандартная местная терапия с применением комбинированного водорастворимого наружного антибактериального препарата	Кислотосодержащая присыпка (3 % молочная и аскорбиновая кислоты, 1:1) в сочетании со стандартной местной терапией
Кратность перевязок	1 раз в 48 часов	1 раз в 48 часов
Продолжительность местного лечения, дни	15	13
Данные гистологического исследования	Выраженное гнойное воспаление, полость распада, очаговые кровоизлияния	Умеренная воспалительная инфильтрация, сохранность всех слоёв кожи, признаки активной регенерации
Результаты микробиологического исследования	Анаэробная микрофлора с доминированием <i>Fusobacterium nucleatum</i>	Анаэробная микрофлора с доминированием <i>Fusobacterium nucleatum</i>
Системная антибактериальная терапия	Комбинированная антибиотикотерапия в соответствии с клиническими рекомендациями	Комбинированная антибиотикотерапия в соответствии с клиническими рекомендациями

Параметр	Клинический случай 1 (пациентка А.)	Клинический случай 2 (пациентка Б.)
Срок госпитализации, койко-дни	13	15
Исход лечения	Полная эпителизация, купирование воспалительного процесса, выписана без осложнений	Полная эпителизация, купирование воспалительного процесса, выписана без осложнений

рапия, включающая системную антибактериальную терапию в соответствии с клиническими рекомендациями, а также своевременное хирургическое вскрытие и дренирование поражённых анатомических пространств.

Отличительной особенностью представленных наблюдений являлось применение различных схем местной терапии. В первом случае использовалась стандартная схема местного лечения с применением комбинированного водорастворимого наружного антибактериального препарата. Во втором случае была применена комбинированная схема, включавшая кислотосодержащую присыпку в сочетании со стандартной местной терапией. Выявленные различия в характере течения раневого процесса нашли подтверждение при гистологическом исследовании: в первом случае сохранялись признаки выраженного гнойного воспаления с формированием полости распада, тогда как во втором случае воспалительный процесс характеризовался меньшей агрессивностью, сохранностью всех слоёв кожи и признаками активной регенерации тканей.

Полученные результаты подтверждают, что своевременное и комплексное лечение, включающее адекватное хирургическое вмешательство, рациональную системную антибиотикотерапию и обоснованный выбор методов местного воздействия, обеспечивает благоприятный клинический исход и снижает риск развития осложнений. Данные выводы согласуются с результатами исследований Bakir S. et al. [5] и Wang L.F. et al. [9], в которых показано, что ранняя активная лечебная тактика с выполнением дренирования и применением системной антибактериальной терапии способствует уменьшению частоты осложнений и ускорению репаративных процессов.

Таким образом, представленные клинические наблюдения подчёркивают значимость комплексного и дифференцированного подхода к лечению флегмон глубоких отделов лица и шеи с учётом анатомической локализации, микробиологического профиля возбудителей и динамики воспалительного процесса.

### Заключение

Представленные клинические наблюдения подчелюстных и шейных одонтогенных флегмон подтверждают высокую потенциальную агрессивность данных инфекционных процессов, особенно при позднем обращении за медицинской помощью. В обоих случаях отмечалось быстрое прогрессирование воспаления после удаления моляров, что обусловило необходимость срочной госпитализации и проведения комплексного лечения. Лечебная тактика включала раннее хирургическое вскрытие и адекватное дренирование поражённых анатомических пространств в сочетании с системной и местной антимикробной терапией. Дифференцированный подход к выбору схем местного лечения, эффективность которых была подтверждена клинико-морфологическими данными, способствовал ускорению репаративных процессов, снижению выраженности воспаления и предупреждению развития осложнений. Таким образом, клинический опыт демонстрирует, что сво-

временное комплексное вмешательство, основанное на анатомо-топической оценке и микробиологической диагностике, позволяет достичь стабильного благоприятного исхода при одонтогенных флегмонах лица и шеи.

### Выводы

1. Применение комбинированной схемы местного лечения с использованием кислотосодержащей присыпки способствовало ускорению процессов грануляции и эпителизации раневой поверхности ( $p < 0,001$ ), а также снижению медикаментозной нагрузки на пациента за счёт уменьшения потребности в анальгетиках и системной антибактериальной терапии.
2. Использование разработанного метода местного лечения гнойных ран позволяет сократить сроки пребывания пациентов в стационаре при сохранении благоприятного косметического результата.

### ЛИТЕРАТУРА

1. Ксембаев С.С., Агатиева Э.А., Торгашова О.Е., Иванов О.А. Сравнительная оценка эффективности методов дренирования при одонтогенных флегмонах / С.С. Ксембаев, Э.А. Агатиева, О.Е. Торгашова, О.А. Иванов // Российская стоматология. — 2023. — Т. 16. — № 2. — С. 32–34.
2. Косарев К.В., Касумов З.Р., Кулинцова Я.В. Обзор современных препаратов, применяемых для лечения гнойно-воспалительных заболеваний ЧЛО и профилактики послеоперационных осложнений / К.В. Косарев, З.Р. Касумов, Я.В. Кулинцова // Вестник науки. — 2025. — Т. 1. — № 6. — С. 1987–1992.
3. Covarrubias S.C., Campos P.R. Submandibular approach: optimizing drainage of submandibular phlegmon / S.C. Covarrubias, P.R. Campos // Acta Scientiarum Dental Sciences. — 2024. — Vol. 8. — № 4. — P. 60–64.
4. Han X., An J., Zhang Y., Gong X., He Y. Risk factors for life-threatening complications of maxillofacial space infection / X. Han, J. An, Y. Zhang, X. Gong, Y. He // Journal of Craniofacial Surgery. — 2016. — Vol. 27. — P. 385–390.
5. Bakir S., Tanriverdi M.H., Gün R., Yorgancilar A.E., Yildirim M., Tekbaş G. Deep neck space infections: a retrospective review of 173 cases / S. Bakir [et al.] // American Journal of Otolaryngology. — 2012. — Vol. 33. — P. 56–63.
6. Mathew G.C., Kumar Ranganathan L., Gandhi S., Jacob E., Singh I., Solanki M. Odontogenic maxillofacial space infections at a tertiary care center in North India: a five-year retrospective study / G. C. Mathew [et al.] // International Journal of Infectious Diseases. — 2012. — Vol. 16. — P. e296–e302.
7. Zhang C., Tang Y., Zheng M., Yang J., Zhu G., Zhou H. Maxillofacial space infection experience in West China: a retrospective study of 212 cases / C. Zhang [et al.] // International Journal of Infectious Diseases. — 2010. — Vol. 14. — P. e414–e417.
8. Wabik A., Hendrich B. K., Nienartowicz J., Guziński M., Saśiadek M. J. Odontogenic inflammatory processes of head and neck in computed tomography examinations / A. Wabik [et al.] // Polish Journal of Radiology. — 2014. — Vol. 79. — P. 431–438.
9. Wang L.F., Kuo W.R., Tsai S.M., Huang K.J. Characterizations of life-threatening deep cervical space infections: a review of one hundred ninety-six cases / L.F. Wang [et al.] // American Journal of Otolaryngology. — 2003. — Vol. 24. — P. 111–117.
10. He D., Qian Y., Zhou L., Qi H., Liu Y. Multifunctional irrigation-assisted vacuum drainage versus traditional drainage in the treatment of odontogenic deep fascial infection / D. He [et al.] // Infection and Drug Resistance. — 2021. — Vol. 14. — P. 3571–3580.
11. Alotaibi N., Cloutier L., Khaldoun E., Bois E., Chirat M., Salvan D. Criteria for admission of odontogenic infections at high risk of deep neck space infection / N. Alotaibi [et al.] // European Annals of Otorhinolaryngology, Head and Neck Diseases. — 2015. — Vol. 132. — № 5. — P. 261–264.
12. Азимбаев Н.М., Ешиев А.М., Бакыт А., Ешиев Д.А. Современные подходы к лечению гнойных ран дна полости рта и шеи / Н.М. Азимбаев [и др.] // Medical Science. — 2024. — Т. 25. — № 1. — С. 6–10.
13. Григорьян А.Ю., Бежин А.И., Панкрушева Т.А., Жилиева Л.В., Мишина Е.С., Чекмарева М.С. Экспериментальная оценка особенностей течения раневого процесса при использовании оригинального раневого покрытия / А.Ю. Григорьян [и др.] // Сибирское медицинское обозрение. — 2023. — № 3 (141). — С. 93–99.
14. Rakhimov Z.K., Muxammedov Z.Z. Etiopathogenesis of purulent inflammatory disease of the face and jaw area and mechanisms of its origin / Z.K. Rakhimov, Z.Z. Muxammedov // Journal of New Century Innovations. — 2024. — Vol. 53. — № 1. — P. 93–98.
15. Urakov A., Urakova N., Fisher E., Shchemeleva A., Stolyarenko A., Martiusheva V., Zavarzina M. Antiseptic polyotics and warming wet compresses improve the prospect of healing chronic wounds / A. Urakov [et al.] // Exploration of Medicine. — 2023. — Vol. 4. — № 5. — P. 747–754.
16. Muradova R.R., Nuralieva R.M., Khaydarov M.M. Optimization of ways to clear burn wounds from purulent-necrotic masses in children / R.R. Muradova, R.M. Nuralieva, M.M. Khaydarov // Research Journal of Trauma and Disability Studies. — 2022. — Vol. 1. — № 12. — P. 137–140.

17. Gurevich K., Urakov A., Fisher E., Shubina Z. Alkaline hydrogen peroxide solution as a multifunctional drug for treating purulent diseases / K. Gurevich [et al.] // Journal of Pharmaceutical Research International. — 2022. — Vol. 34. — № 30. — P. 13–20.
18. Atepileva A., Ogay V., Kaukabayeva G., Nurkina A., Mukhambetova A., Balgazarov S. [et al.] Exploring the antibacterial and regenerative properties of a two-stage alginate wound dressing in a rat model / A. Atepileva [et al.] // Biomedicines. — 2024. — Vol. 12. — № 9. — P. 2122.
19. Chuliev M. Improving the principle of diagnostics and treatment of purulent inflammatory diseases in children based on classifications / M. Chuliev // Science and Innovation. — 2024. — Vol. 3. — № D3. — P. 150–155.
20. Atoeva M.A. Ways to optimize local treatment of purulent-inflammatory diseases in the face and oral cavity / M.A. Atoeva // European Journal of Modern Medicine and Practice. — 2024. — Vol. 4. — № 6. — P. 99–104.
21. Rustamova G.A., Ten V.I., Rustamov A.A. Optimization of local treatment of patients with phlegmon of the face and neck using modern antiseptics / G.A. Rustamova, V.I. Ten, A.A. Rustamov // The American Journal of Medical Sciences and Pharmaceutical Research. — 2020. — Vol. 2. — № 11. — P. 42–52.
22. Курбанова С.Г., Смолькина А.В. Патент Российской Федерации № 2847933. — 2024.

---

© Курбанова Сабина Габилуллаевна (asg4@yandex.ru); Смолькина Антонина Васильевна (smolant1@yandex.ru);  
Чебыкин Сергей Геннадьевич (sergeychebykin63@yandex.ru); Евсеев Роман Михайлович (ramashka\_13@inbox.ru);  
Слесарева Елена Васильевна (gistology2@mail.ru); Берч Екатерина Дмитриевна (berched@mail.ru)  
Журнал «Современная наука: актуальные проблемы теории и практики»