

ЛЕЧЕНИЕ СОЛИТАРНОГО МЕТАСТАЗА В ЛЕГКОМ МЕТОДОМ ЛОКАЛЬНОЙ МИКРОВОЛННОЙ АБЛЯЦИИ ПОД КОНТРОЛЕМ ПДКТ В ОТДЕЛЕНИИ АНГИОГРАФИИ. КЛИНИЧЕСКИЙ ПРИМЕР

TREATMENT OF A SOLITARY LUNG METASTASIS USING LOCAL MICROWAVE ABLATION UNDER PDCT GUIDANCE IN THE ANGIOGRAPHY DEPARTMENT. A CLINICAL CASE REPORT

A. Zagorulko
M. Chernyaev
G. Nistratov
S. Rykov

Summary. Distant metastasis to internal organs is the most common and difficult to treat tumor process. Distant lesions include the liver, lungs, and brain.

Historically, surgical resection of a portion of the affected lung has been the gold standard of treatment for patients with lung metastases. However, even patients who have undergone complete resection have a high recurrence rate and may require multiple surgeries [1]. Repeat thoracotomy increases surgical risks and results in the removal of normally functioning lung tissue. Surgery may not be possible in patients with severe comorbidities and limited pulmonary reserve. Thus, this technique is promising, effective, and technically feasible for use in many institutions across the country.

Objective: To evaluate the safety and efficacy of treating patients with inoperable recurrent metastatic lung tumors using localized microwave therapy.

Keywords: lung metastasis, flat-panel computed tomography (CT), angiography, and microwave ablation.

Загорулько Алексей Иванович

кандидат медицинских наук,
врач по рентгенэндоваскулярным диагностике
и лечению, врач сердечно-сосудистый хирург, №2 филиал
Онкоцентр №1 ГКБ имени С.С. Юдина ДЗ Москвы;
Ассистент, ФГАОУ ВО Российский университет дружбы
народов им. Патриса Лумумбы, г. Москва
alexrus80@yandex.ru

Черняев Михаил Викторович

кандидат медицинских наук, доцент,
Российский университет дружбы народов;
врач по рентгенэндоваскулярным диагностике
и лечению, ФГБУ «НМИЦ ТПМ», г. Москва

Нистратов Григорий Павлович

кандидат медицинских наук,
врач по рентгенэндоваскулярным диагностике
и лечению, №2 филиал Онкоцентр №1
ГКБ имени С.С. Юдина ДЗ Москвы
hurrokrat-g@mail.ru

Рыков Станислав Павлович

врач по рентгенэндоваскулярным диагностике
и лечению, №2 филиал Онкоцентр №1
ГКБ имени С. С. Юдина ДЗ Москвы
stanislas.rukov@yandex.ru

Аннотация. Наиболее частым и трудно поддающимся лечению опухолевого процесса является отдаленное метастазирование во внутренние органы. Отдаленными поражениями являются печень, легкие и головной мозг.

Исторически у пациентов с метастазами легких золотым стандартом лечения является хирургическая резекция части пораженного легкого. Однако даже у пациентов, перенёвших полную резекцию, высока частота рецидивов, и может потребоваться несколько операций [1]. Повторная торакотомия повышает операционные риски и приводит к удалению нормально функционирующей лёгочной ткани. Хирургическое вмешательство может быть невозможно у пациентов с тяжёлыми сопутствующими заболеваниями и ограниченным лёгочным резервом. Таким образом, данная методика перспективна, эффективна и технически возможна во многих учреждениях страны.

Цель: оценка безопасности и эффективности лечения пациентов с неоперабельными повторными метастатическими опухолями легких с помощью местных локальных микроволновых воздействий.

Ключевые слова: метастаз в легкое, плоскодетекторная компьютерная томография (ПДКТ), ангиография, микроволновая абляция.

Актуальность

Чрескожная абляция под визуальным контролем — это минимально инвазивный метод лечения солидных опухолей. В 2000 году Дююи и соавт. [2] сообщили о первом клиническом применении радиочастотной абляции для лечения первичного рака легких. Далее метод стал использоваться для лечения пациентов с первичными и вторичными опухолями легких, которым противопоказано хирургическое вмешательство. В исследовании проведенном Okan Akhan с соавторами у пациентов с метастазами в лёгких показатели общей выживаемости в течение одного, двух, трёх, четырёх и пяти лет составили 90 %, 73 %, 59 %, 55 % и 38 % соответственно [6]. Ленчиони и др. [7] сообщили, что общая выживаемость составила 92 % в течение одного года и 64 % в течение двух лет в группе из 20 пациентов с метастазами в лёгких. В другом исследовании, продемонстрировавшем долгосрочные результаты радиочастотной абляции метастазов в лёгких, общая выживаемость в течение трёх и пяти лет составила 60 % и 45 % соответственно [8].

Преимуществами чрескожной абляции является низкий риск осложнений, сохранение функции легких, поскольку окружающая паренхима легких не повреждается [3,4]. Данный метод полезен для пациентов с ограниченным лёгочным резервом, у больных, отказавшихся от проведения хирургического лечения, а также у пациентов с мультифокальными или двусторонними метастазами. Повторяемость процедуры является большим преимуществом (5). В первых статьях авторы использовали метод радиочастотной абляции, но в последнее десятилетие микроволновая абляция продемонстрировала преимущества, которые позволяют улучшить результаты лечения. Наиболее важными преимуществами являются создание более высоких температур. При воздействии микроволновым излучением температура в ткани превышает 150°C, в то время как при радиочастотной абляции максимальная температура составляет 100–120°C. Микроволновая абляция в меньшей степени зависит от эффекта теплоотведения, который возникает при расположении опухоли рядом с крупными кровеносными сосудами и отсутствует необходимость использования нейтрального (дисперсионного) электрода, без которого не обходится применение радиочастотной абляции.

Изначально процесс имплантации электрода в образование (опухоль) и результат абляции проводился под контролем компьютерной томографии (КТ). Это создавало некоторые неудобства в операции, поскольку кабинет КТ не предназначен для проведения оперативного лечения, а значит после «правильного» локального расположения иглы электрода в опухоли пациента необходимо было транспортировать в операционную. С развитием ангиографического оборудования и появления

технологии плоскодетекторной компьютерной томографии (ПДКТ) [9] данное вмешательство стало возможным производить в условиях рентгеноперационной. Грамотно выполненное ПДКТ на ангиографическом аппарате улучшает результативность применения этого метода лечения. Все вмешательства проходят с обязательным выполнением плоскодетекторной компьютерной томографии, так как она обеспечивает отличную навигацию и снижает объем вводимого контрастного вещества [10].

Клинический пример

В данном литературном обзоре мы представляем клинический пример лечения пациента с солитарным метастазом правого легкого. Основным методом лечения проведена микроволновая абляция очага опухоли под контролем ПДКТ в условиях рентгенографической операционной.

Пациентка X. с диагнозом саркома тела матки T2N0M0 II ст. Из анамнеза: проведена экстирпация матки с придатками в 2004 году. Прогрессирование в 2012 году — появление метастазов в левом легком. В 2012г. — атипичная резекция верхней доли левого легкого. Прогрессирование в 2016 году — метастазы в правое легкое. 26.01.2016 г. — торакотомия справа, резекция верхней и нижней доли правого легкого. Прогрессирование в 2022 году — новообразование в правом легком. 11.10.2022 год — Краевая резекция нижней доли (S6) правого легкого. 18.11.2022 г. до 01.03.2023 г. — проведение 5 курсов ПХТ по схеме: доксорубицин 50–75 мг/м в 1-й день цикл 21 день. При выполнении КТ от 10.08.2025 года — прогрессирование, образование в области послеоперационных изменений правого легкого.

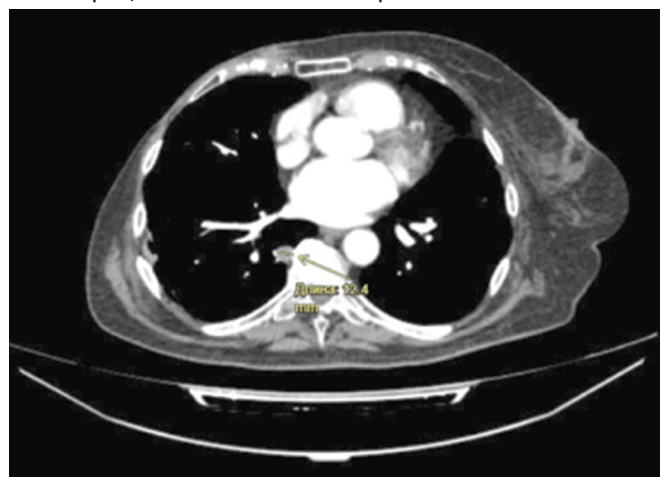

Рис. 1. Томограмма с образованием в нижней доле правого легкого

Онкологический консилиум от 16.09.2025 года, «учитывая прогрессирование заболевания, рекомендовано проведение микроволновой абляции солитарного образования».

Оперативное лечение

Проведен ЭТН (эндотрахеальный наркоз), положение пациента на животе. Под контролем ПДКТ заведен и позиционирован электрод в опухолевое образование правого лёгкого. На рисунке 2 представлена ангиографическая томографическая картинка расположения иглы в грудной полости и опухоли от абляционного аппарата.

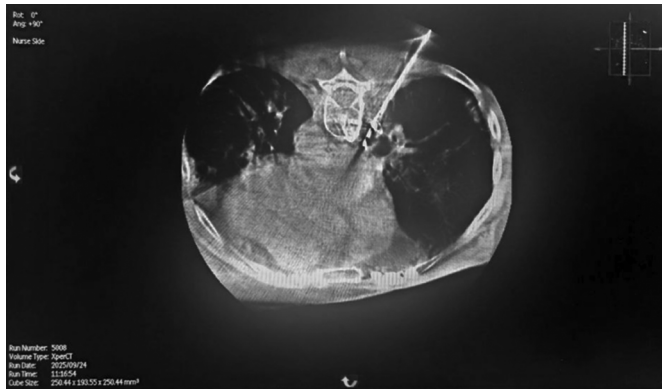

Рис. 2. ПДКТ-контроль позиционирование электрода в образовании

Проведена абляция (микроволновое воздействие) мощностью 80 Вт в течение 15 минут. Контроль зоны абляции с помощью ПДКТ — подтверждена зона абляции превышающая размер образования. После процедуры электрод удален, пункционный ход коагулирован (аблирован) в течение 60 секунд. При проведении контрольной ПДКТ признаков гемо и пневмоторакса не выявлено. Пациент переводится в палату пробуждения в сознании на самостоятельном дыхании.

Ранний послеоперационный период протекал без осложнений. В отделение проводилась симптоматическая и анальгетическая терапия. Пациентка выписана из стационара на 4-е сутки в удовлетворительном состоянии.

Через 1 месяц выполнена контрольная компьютерная томография органов грудной клетки, по результатам которой в S10 правого легкого субплеврально (паравертебрально) в области послеоперационных скобок — ранее определяемое образование округлой формы 12 мм трансформировалось в звездчатый участок фиброза 45,9x55,7 мм. Легкие резецированы. Отмечаются поствоспалительные фиброзные изменения.

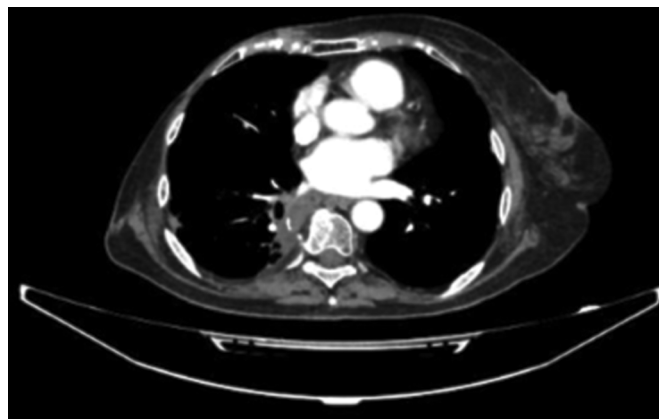


Рис. 3. Томограмма органов грудной клетки через 1 месяц после проведения микроволновой абляции

Заключение

По своей сути микроволновое воздействие на пораженные ткани является передача энергии опухоли с захватом здоровых тканей. Под воздействием высокой температуры происходит денатурация всех белков и клеток, попавших в поле излучения. Распространение энергии в микроволновой игле происходит дипольно от кончика иглы к проксимальному ее сегменту на расстоянии 2–3–4 см (это зависит от размера иглы). Механизм теплоотведения позволяет использование данного метода около крупных сосудов, например, разрешена абляция очагов в печени, находящихся возле воротной вены. В нашем клиническом примере был проведен междисциплинарный консилиум, где всеобщим мнением пришли к общему знаменателю — микроволновая абляция. Помимо выполненных ранее операций на грудной полости у этой пациентки, метастаз опухоли располагался в непосредственной близости возле позвоночного столба, рис 1. Избыточная термическая энергия могла привести к непоправимым последствиям.

Таким образом микроволновая абляция образований лёгких — это безопасный и эффективный метод лечения, который позволяет лечить пациентов с тяжелыми сопутствующими заболеваниями и ранее перенесенными операциями на легочной ткани без ухудшения вентиляционной функции с минимальным количеством тяжёлых осложнений.

ЛИТЕРАТУРА

1. Ketchedian A., Daly B., Luketich J., Fernando H.C. Minimally invasive techniques for managing pulmonary metastases: video-assisted thoracic surgery and radiofrequency ablation. *Thorac Surg Clin.* 2006; 16:157–165. doi: 10.1016/j.thorsurg.2005.11.002.
2. Dupuy D.E., Zagoria R.J., Akerley W., Mayo-Smith W.W., Kavanagh P.V., Safran H. Percutaneous radiofrequency ablation of malignancies in the lung. *AJR Am J Roentgenol.* 2000; 174:57–59. doi: 10.2214/ajr.174.1.1740057.
3. Dupuy D.E., Goldberg S.N. Image-guided radiofrequency tumor ablation: challenges and opportunities-part II. *J Vasc Interv Radiol.* 2001; 12:1135–1148. doi: 10.1016/s1051-0443(07)61670-4.
4. Pereira P.L., Masala S. Standards of practice: guidelines for thermal ablation of primary and secondary lung tumors. *Cardiovasc Intervent Radiol.* 2012; 35:247–254. doi: 10.1007/s00270-012-0340-1

5. Hiraki T., Mimura H., Gobara H., et al. Repeat radiofrequency ablation for local progression of lung tumors: does it have a role in local tumor control? *J Vasc Interv Radiol.* 2008; 19:706–711. doi: 10.1016/j.jvir.2007.12.441.
6. Akhan O., Güler E., Akıncı D., Çiftçi T., Köse I.Ç. Radiofrequency ablation for lung tumors: outcomes, effects on survival, and prognostic factors. *Diagn Interv Radiol.* 2016 Jan-Feb;22(1):65–71. doi: 10.5152/dir.2015.14378. PMID: 26611111; PMCID: PMC4712901.
7. Lencioni R., Crocetti L., Cioni R., et al. Response to radiofrequency ablation of pulmonary tumours: a prospective, intention-to-treat, multicentre clinical trial (the RAPTURE study) *Lancet Oncol.* 2008; 9:621–628. doi: 10.1016/S1470-2045(08)70155-4.
8. Chua T.C., Sarkar A., Saxena A., Glenn D., Zhao J., Morris D.L. Long-term outcome of image-guided percutaneous radiofrequency ablation of lung metastases: an open-labeled prospective trial of 148 patients. *Ann Oncol.* 2010; 21:2017–2022. doi: 10.1093/annonc/mdq098.
9. A.I. Zagorulko, G.P. Nistratov, A.K. Golubcev, D.V. Kozlov, S.P. Rykov. The role of brachiocephalic artery angiography and FD-CT in the diagnosis of metastatic nodules of the neck and tumors of the carotid glomus. *International Journal of Interventional Cardioangiology.* 2024; 79 (4): 61–75. <https://doi.org/10.24835/1727-818X-79-61>.
10. A.I. Zagorulko, D.V. Kozlov, S.P. Rykov, S.Ch. Egodage. Stagewise treatment of kidney cancer — superselective embolization with the use of flat panel computed tomography and subsequent surgical resection. *International Journal of Interventional Cardioangiology.* 2022; 70 (3): 28–36. ISSN 2587–6198 (Online).

© Загорюлько Алексей Иванович (alexrus80@yandex.ru); Черняев Михаил Викторович;
Нистратов Григорий Павлович (hyppokrat-g@mail.ru); Рыков Станислав Павлович (stanislas.rukov@yandex.ru)
Журнал «Современная наука: актуальные проблемы теории и практики»