

# ОТДАЛЕННЫЕ РЕЗУЛЬТАТЫ ПРИМЕНЕНИЯ АППАРАТНОГО ОСТЕОСИНТЕЗА С КОНВЕРСИЕЙ НА НАКОСТНЫЙ ОСТЕОСИНТЕЗ ПРИ ЛЕЧЕНИИ ОТКРЫТОГО ПЕРЕЛОМА ДИАФИЗА ЛУЧЕВОЙ КОСТИ С ДЕФЕКТОМ КОСТНОЙ ТКАНИ (КЛИНИЧЕСКИЙ СЛУЧАЙ)

## LONG-TERM RESULTS OF THE USE OF HARDWARE OSTEOSYNTHESIS WITH CONVERSION TO BONE OSTEOSYNTHESIS IN THE TREATMENT OF AN OPEN FRACTURE OF THE RADIAL BONE DIAPHYSIS WITH A BONE DEFECT (CLINICAL CASE)

V. Kirsanov  
D. Kirsanov

*Summary.* Currently, a large number of metal structures and methods of osteosynthesis of diaphyseal fractures of the forearm bones have been proposed, but the number of unsatisfactory treatment results remains high and amounts to 12–22 %, and in 6–17 % of cases, patients become disabled. The authors present the personal experience of treating a patient with an open fracture of the radial bone diaphysis with a bone defect using out-of-focus osteosynthesis followed by conversion to bone osteosynthesis. The first stage was the restoration of the integrity of the damaged tendons with the fixation of bone fragments of the left radius with a monolateral knitting machine. 5 weeks after the first stage of surgical treatment, the second stage was performed—conversion from hardware osteosynthesis to bone osteosynthesis with a plate with free bone autoplasty with a cortical-spongy autograft from the iliac crest. Fusion of bone fragments occurred 10 weeks after bone osteosynthesis. At a follow-up examination 1.5 years after the second stage of surgical treatment, according to the questionnaire The Disabilities of the Arm, Shoulder and Hand (DASH), a good result was obtained (17.2 points).

*Keywords:* external fixation device, bone osteosynthesis, bone grafting, open fracture of the radius, conversion.

**Кирсанов Василий Анатольевич**

Кандидат медицинских наук,  
врач травматолог-ортопед травматологического  
отделения филиала № 6 ФГБУ  
«НМИЦ ВМТ им. А.А. Вишневецкого» МО РФ (г. Вольск-18)  
kirsanof1972@mail.ru

**Кирсанов Дмитрий Васильевич**

Аспирант, ФГБОУ ВО «Саратовский государственный  
технический университет им. Ю.А. Гагарина»  
kirsanone@bk.ru

*Аннотация.* В настоящее время предложено большое количество металлоконструкций и методик остеосинтеза диафизарных переломов костей предплечья, но количество неудовлетворительных результатов лечения остается высоким и составляет 12–22 %, а в 6–17 % случаев наступает инвалидизация пациентов. Авторами представлен личный опыт лечения пациента с открытым переломом диафила лучевой кости с дефектом костной ткани с применением внеочагового остеосинтеза с последующей конверсией на на костный остеосинтез. Первым этапом было выполнено восстановление целостности поврежденных сухожилий с фиксацией костных отломков левой лучевой кости монолатеральным спицевым аппаратом. Спустя 5 недель после первого этапа оперативного лечения выполнен второй этап—конверсия с аппаратного остеосинтеза на на костный остеосинтез пластиной со свободной костной аутопластикой кортикально-губчатым аутоотрансплантатом из гребня подвздошной кости. Сращение костных отломков произошло через 10 недель с момента на костного остеосинтеза. На контрольном осмотре через 1,5 года после второго этапа оперативного лечения согласно опроснику The Disabilities of the Arm, Shoulder and Hand (DASH) получен хороший результат (17,2 балла).

*Ключевые слова:* аппарат внешней фиксации, на костный остеосинтез, костная пластика, открытый перелом лучевой кости, конверсия.

### Введение

Лечение диафизарных переломов костей предплечья остается нерешенной задачей современной отечественной и зарубежной травматологии. Эти повреждения встречаются довольно часто и составляют 10–30 % от всех переломов длинных трубчатых костей [1], при этом переломы обеих костей предплечья фиксируются в 46–73 % случаев, лучевой кости — в 21–28 %, локтевой кости — в 6–24 %. По локализации преоблада-

ют переломы в средней трети — более 50 %, в нижней трети — 36–42 %, в верхней трети — 4–10 % [2]. Сложности лечения переломов костей предплечья связаны с анатомическими и биомеханическими особенностями (двукостный сегмент, наличие физиологического изгиба лучевой и локтевой костей, проксимальный и дистальный лучелоктевые сочленения, ротационные движения костей по отношению друг к другу). Несоблюдение данных обстоятельств во время лечения приводит к развитию осложнений. Замедленное сращение наблюда-

ется в 15–22 % случаев, ложный сустав формируется в 23–71 % случаев [3]. Также, нередко, возникают такие осложнения, как консолидация в неправильном положении, посттравматическая контрактура проксимального и дистального лучелоктевых сочленений, локтевого и лучезапястного суставов, включая ротационную контрактуру [2, 4]. Несмотря на большой арсенал металлоконструкций и методик остеосинтеза количество неудовлетворительных результатов лечения диафизарных переломов костей предплечья не имеет тенденции к уменьшению и составляет 12–22 % [3], а в 6–17 % случаев пациенты становятся инвалидами [5].

Цель исследования — продемонстрировать результат лечения пациента с открытым переломом диафиза лучевой кости с дефектом костной ткани с применением внеочагового остеосинтеза с последующей конверсией на накостный остеосинтез.

Дизайн исследования — описание случая.

Исследование выполнено в соответствии с этическими принципами Хельсинкской декларации (World Medical Association Declaration of Helsinki-Ethical Principles for Medical Research Involving Human Subjects, 2013) и «Правилами клинической практики в Российской Федерации» (Приказ Минздрава РФ от 19.06.2003 г. № 266). Пациент дал добровольное информированное согласие на публикацию результатов настоящего исследования.

Пациент П., 1995 г.р., получил травму левого предплечья при работе с «болгаркой» 1.04.2019 г. По экстренным показаниям поступил в травматологическое отделение филиала № 6 ФГБУ «НМИЦ ВМТ им. А.А. Вишневого Минобороны России» с диагнозом: открытый оскольчатый перелом левой лучевой кости на границе средней и нижней трети со смещением отломков. Обширная рваная рана левого предплечья. Повреждение сухожилий длинного лучевого разгибателя запястья, плечелучевой мышцы, лучевого сгибателя запястья, поверхностного сгибателя пальцев, длинного сгибателя I пальца левой кисти (рис. 1).

По классификации Gustilio-Anderson (1976) перелом отнесен к IIIA степени. После краткосрочной предоперационной подготовки пациенту выполнено оперативное лечение: ПХО раны левого предплечья, открытая репозиция костных отломков левой лучевой кости, во время которой длина и изгиб лучевой кости восстановлены, выявлен дефект кости размером 1,2×1×0,6 см. Костные отломки фиксированы спицей. Далее выполнен шов сухожилий длинного лучевого разгибателя запястья, плечелучевой мышцы, лучевого сгибателя запястья, поверхностного сгибателя пальцев, длинного сгибателя I пальца левой кисти, фиксация костных отломков левой лучевой

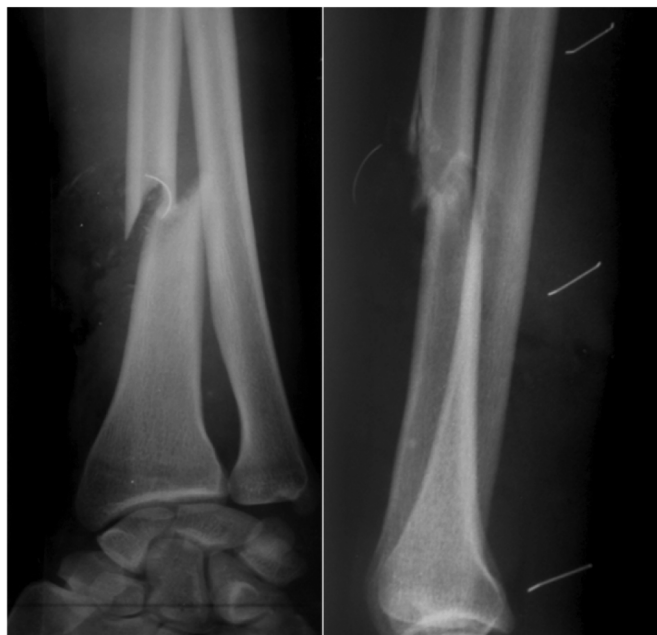

Рис. 1. Перелом левой лучевой кости на границе средней и нижней трети

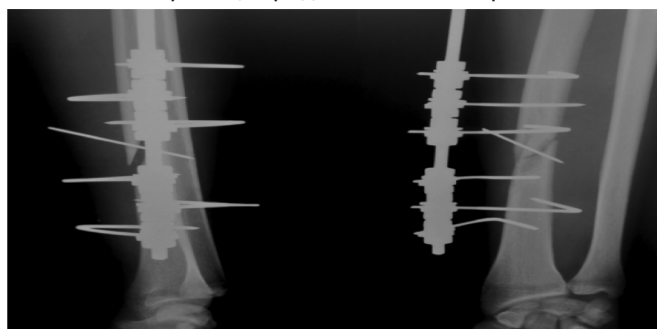


Рис. 2. Состояние после фиксации монолатеральным аппаратом

кости монолатеральным спицевым аппаратом (рис. 2). Техника наложения аппарата: под углом 90° к оси левой лучевой кости через каждый костный отломок проводили по 3 консольных спицы с контралатеральных сторон с последующей фиксацией проведенных спиц к штанге соответствующей длины из набора аппарата Илизарова, которая располагалась на тыльной поверхности предплечья на расстоянии 1,5–2 см. над кожей, концы спиц при этом Г-образно изгибались. Спицефиксатор состоял из двух гаек, сплошной шайбы и шайбы с прорезью. После контроля стабильности конструкции излишки спиц скусывались. В послеоперационном периоде проводилась антибактериальная терапия (цефазолин по 1 г. 3 раза в сутки внутримышечно, курсовая доза 21 г.), профилактика тромботических осложнений (эноксапарин натрия 0,4 мл 1 раз в сутки подкожно, 10 дней), терапия, средствами, улучшающими трофику (пентоксифиллин 5 мл внутривенно капельно), анальгетики по показаниям (кеторол 2 мл внутримышечно). Стационарное лечение продолжалось 15 койко-дней, после чего пациент был выписан с рекомендациями по уходу за аппаратом. По-



Рис. 3. Выполнен накостный остеосинтез пластиной с костной аутопластикой

сле заживления мягких тканей через 5 недель с момента операции пациент госпитализирован повторно, была произведена конверсия внешнего аппаратного остеосинтеза на накостный остеосинтез пластиной со свободной костной аутопластикой кортикально-губчатым ауто-трансплантатом из гребня подвздошной кости (рис. 3). Послеоперационный период протекал без особенностей. Швы сняты на 12-е сутки, заживление ран первичным натяжением. Стационарное лечение продолжалось 14 койко-дней. В удовлетворительном состоянии пациент выписан на амбулаторное лечение, рекомендована иммобилизация левой верхней конечности до 2,5 месяцев. Проводились контрольные осмотры пациента через 1, 2, 3, 6, 9, 12, 18 месяцев после оперативного лечения, во время которых выполнялся рентгенологический контроль консолидации перелома левой лучевой кости. Консолидация перелома наступила через 10 недель с момента погружного остеосинтеза. После проведения восстановительного лечения больной вернулся на прежнее место службы. Через 1,5 года на очередном осмотре пациент жалоб не предъявлял, визуально форма и размеры левого предплечья не изменены, послеоперационный рубец нормотрофичный, движения в левых локтевом и лучезапястном суставах в полном объеме, безболезненные, сосудистых и неврологических нарушений нет. На контрольных рентгенограммах видна полная консолидация лучевой кости, костный трансплантат перестроился. По настоятельной просьбе пациента было принято решение об удалении металлоконструкции, которое было выполнено без технических трудностей. Согласно опроснику The Disabilities of the Arm, Shoulder and Hand (DASH) получен хороший результат (17,2 балла) (рис. 4, 5).

### Обсуждение

В настоящее время при лечении переломов костей предплечья могут применяться как консервативные, так и оперативные методы. Консервативное лечение имеет множество недостатков: сложности закрытой репозиции костных отломков, вторичное смещение, необходимость гипсовой иммобилизации. Поэтому данный вид лечения может быть применен при переломах с поперечной или

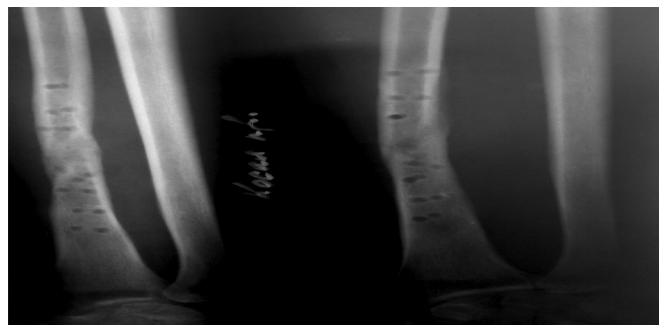


Рис. 4. Состояние после удаление пластины

косоперечной линией излома и без смещения отломков (стабильные переломы). При оперативном лечении переломов костей предплечья применяются различные методики остеосинтеза: накостный [6], интрамедуллярный [7], внеочаговый, комбинированный [8, 9, 10]. Наряду с достоинствами каждая методика имеет и свои отрицательные моменты, поэтому однозначного мнения о способе остеофиксации нет. Накостный остеосинтез позволяет выполнить анатомическую репозицию костных отломков, но достаточно травматичен, требует дополнительной иммобилизации [11]. Нарушения консолидации переломов костей предплечья при накостном остеосинтезе составляют 2,3–10 % [12], рефрактуры после удаления пластин встречаются в 1,9–30,4 % случаев, инфекционные осложнения — в 3–5,3 % случаев [13, 14]. Интрамедуллярный блокируемый остеосинтез малоинвазивный, является внеочаговым, не требует внешней иммобилизации в послеоперационном периоде и позволяет рано приступить к восстановлению движений в смежных суставах [15]. Но техника его выполнения на костях предплечья достаточно сложна: трудности при репозиции костных отломков (применение ЭОПа), узкий и искривленный костно-мозговой канал препятствует введению стержня, риск повреждения сосудов, нервов, сухожилий [16]. Нарушения консолидации при интрамедуллярном блокируемом остеосинтезе достигают более 12,5 % [13]. Несмотря на все трудности, выбор тактики лечения закрытых переломов достаточно определен, чего нельзя сказать про открытые переломы, так как для них характерно массивное повреждение мягких тканей, оскольчатый характер перелома, нарушение кровоснабжения и иннервации, что приводит к продолжительному заживлению ран и нарушениям консолидации [17]. Золотым стандартом при оперативном лечении открытых диафизарных переломов костей предплечья является внеочаговый остеосинтез аппаратами различных конструкций. В качестве чрескостных элементов применяются спицы, стержни или их комбинация. Но в силу своих технических особенностей аппаратный остеосинтез сопровождается иммобилизацией лучелоктевых суставов, трансфиксацией сухожильно-мышечного аппарата, что приводит к развитию контрактур, на лечение которых, порой, затрачивается больше времени, чем на консолидацию перелома [18]. Аппараты внешней фиксации



Рис. 5. Функция левой верхней конечности после удаления пластины

громоздкие, требуют постоянного ухода, что причиняет неудобства пациенту. Отрицательные черты внеочагового остеосинтеза побуждали травматологов к поиску новой тактики лечения открытых диафизарных переломов костей предплечья. В настоящее время для данных повреждений применяется этапное лечение. На первом этапе осуществляется внеочаговый остеосинтез до заживления мягких тканей. Вторым этапом выполняется конверсия внеочагового остеосинтеза на погружной остеосинтез (интрамедуллярный или накостный) [17]. Одной из причин развития осложнений и неудовлетворительных результатов, по мнению многих авторов, являются дефекты организации и технические ошибки при лечении пациентов с диафизарными переломами костей предплечья: неправильная тактика лечения, неверный выбор способа остеосинтеза и металлоконструкции, чрезмерная травматичность оперативного вмешательства, недостаточная стабилизация костных

отломков. Для того, чтобы избежать развития осложнений и добиться хорошего результата нами была выбрана тактика двухэтапного оперативного лечения открытого перелома диафиза лучевой кости. На момент поступления, учитывая открытый характер повреждения лучевой кости, дефект костной ткани, наличие обширного повреждения мягких тканей, первичной бактериальной загрязненности вопрос выполнения одномоментного погружного остеосинтеза не рассматривался, так как данная методика при открытых переломах часто приводит к развитию воспаления, нагноения, остеомиелиту. В связи с чем, было запланировано двухэтапное хирургическое лечение, которое достаточно широко применяется у пациентов с открытыми переломами костей предплечья [19]. Первым этапом был наложен монолатеральный спицевой аппарат внешней фиксации. Данная металлоконструкция наряду с достаточной фиксацией костных отломков менее громоздкая, чем аппарат Или-

зарова, позволяет свободно обрабатывать рану, контролировать её заживление, менее обременительна для пациента. Консольные чрескостные элементы вызывают меньшую травматизацию тканей, снижается вероятность повреждения сосудисто-нервных образований, вдвое уменьшается число мест фиксации параоссальных тканей к кости, что в меньшей степени блокирует скольжение мышц и сухожилий и положительно влияет на сохранение объёма движений в смежных суставах. Применение аппарата внешней фиксации позволило малоинвазивным методом достигнуть анатомического положения и фиксации костных отломков. Однако длительное применение аппарата могло привести к возникновению контрактур, увеличению сроков лечения, нарушению функции всей верхней конечности. Учитывая данные обстоятельства, вторым этапом после заживления мягких тканей нами была выполнена конверсия с аппаратного остеосинтеза на накостный остеосинтез пластиной. Черняев С.Н. и соав. при конверсии применяют интрамедуллярный блокируемый остеосинтез (БИОС). Аргументом в пользу БИОСА, по их мнению, является максимальная функциональность, позволяющая выполнить раннюю послеоперационную реабилитацию [5]. Однако нами было отдано предпочтение пластине, а не стержню в связи с тем, что планировалось обнажить место перелома, выполнить свободную костную пласти-

ку. Это свело бы к минимуму положительные стороны интрамедуллярного остеосинтеза (малоинвазивность, внеочаговость, отсутствие внешней иммобилизации), но при этом, как упоминалось нами ранее, оперативное вмешательство технически становилось бы сложнее (сложности проведения стержня, фиксация костного трансплантата). Техника накостного остеосинтеза позволила нам выполнить анатомическую репозицию костных отломков с восстановлением физиологического изгиба лучевой кости, надёжно фиксировать костный аутотрансплантат, минимизировав риск повреждения сосудов, нервов, сухожилий.

### Заключение

Наш клинический случай демонстрирует эффективность применения двухэтапного оперативного лечения открытого перелома диафиза лучевой кости с дефектом костной ткани с использованием аппаратного остеосинтеза и конверсии на погружной накостный остеосинтез пластиной со свободной костной аутопластикой кортикально-губчатым аутотрансплантатом. Данная тактика позволила добиться консолидации костных отломков, минуя развитие осложнений, что привело к хорошему функциональному результату.

### ЛИТЕРАТУРА

1. Azboy, I. A Newly Designed Intramedullary Nail for the Treatment of Diaphyseal Forearm Fractures in Adults. *Ind / I. Azboy, A. Demirtaş, C. Alemdar // J. Orthop.* — 2017. — Vol. 51. — N. 6. — P. 697–703.
2. Кривенко, С.Н. Сравнительная клиническая оценка внешних конструкций для остеосинтеза диафизарных переломов костей предплечья / С.Н. Кривенко, А.И. Бодня, Тарек Баккар // Травма. — 2013. — № 14 (4). — С. 26–29.
3. Bartonicek, J. History of operative treatment of forearm diaphysealfractures / J. Bartonicek, M. Kozanek, J.B. Jupiter // *J. Hand Surg. Am.* — 2014. — Vol. 39. — N 2. — P. 335–342.
4. Пусева, М.Э. Преимущества стержневой фиксации при диафизарных переломах костей предплечья по данным реовазографии / М.Э. Пусева, И.Н. Кинаш, Т.К. Верхозина // Бюллетень ВСНЦ СО РАМН. — 2014. — № 6. — С. 34–38.
5. Черняев, С.Н. Тактика лечения больных с открытыми переломами костей предплечья / С.Н. Черняев, В.А. Неверов, Н.В. Грохольский // *Международный научно-исследовательский журнал.* — 2016. — № 1. — С. 72–75.
6. Неверов, В.А. Преимущества блокирующего интрамедуллярного остеосинтеза при лечении больных с переломами костей предплечья / В.А. Неверов, С.Н. Черняев // *Вестник хирургии им. И.И. Грекова.* — 2013. — № 172(3). — С. 51–55.
7. Давилов, Ш.М. Лечение пациента с открытым переломом костей предплечья и обширным дефектом костной ткани (случай из практики) / Ш.М. Давилов, П.У. Уринбоев // *Гений ортопедии.* — 2021. — № 1. — С. 87–91.
8. Измалков, С.Н. Диагностика и хирургическое лечение больных с диафизарными переломами костей предплечья: учебно-методическое пособие для врачей / С.Н. Измалков, А.Н. Братийчук, Ф.Ш. Галеев. — Самара: СамГМУ, 2014. — 19 с.
9. Iacobellis, C. Plating in diaphyseal fractures of the forearm / C.Iacobellis, C. Biz // *Acta Biomed.* — 2013. — Vol.84. — N 3. P. 202–211.
10. Медицинская реабилитация больных с диафизарными переломами костей предплечья на основе хирургических технологий / А. Ю. Дажин, Б.Ш. Минасов, М.М. Валеев и др. // *Медицинский вестник Башкортостана.* — 2012. — № 7(2). — С. 30–34.
11. Восстановление функции верхней конечности при диафизарных переломах лучевой и локтевой костей после применения малоинвазивных способов остеосинтеза / А.Н. Челноков, А.Ю. Лазарев, Л.Н. Соломин, П.Н. Кулеш // *Травматология и ортопедия России.* — 2016. — № 1. — С. 74–84.
12. Неверов, В.А. Хирургическая техника блокирующего интрамедуллярного остеосинтеза переломов костей предплечья / В.А. Неверов, С.Н. Черняев // *Вестник хирургии им. И.И. Грекова.* — 2015. — № 174 (5). — С. 35–39.
13. Грубер, Н.М. Возможные осложнения хирургического лечения переломов костей предплечья и способы их коррекции / Н.М. Грубер, И.В. Цой // *Актуальные проблемы медицины.* — 2013. — №2 (1–2). — С. 45–47.
14. Naseer, M.K. Effectiveness of locking compression plate in wedge fracture of diaphysis of radius and ulna in adults: A descriptive case series / M.K. Naseer, R.K. Sah, R.D. Nadeem // *J. Pak. Med. Assoc.* — 2017. — Vol. 67. — N 11. — P.1767–1770.

15. Pre- and postoperative complications of adult forearm fractures treated with plate fixation / P.S. Marcheix, S. Delclaux, M. Ehlinger et al. // Orthop. Traumatol. Surg. Res. — 2016. — Vol. 102. — N 6. — P.81–784.
16. Челноков, А.Н. Закрытый интрамедуллярный остеосинтез при переломах костей предплечья / А.Н. Челноков, А.Ю. Лазарев // Вестник травматологии и ортопедии Урала. — 2012. — № 1-2. — С. 66–69.
17. Челноков, А.Н. Закрытый интрамедуллярный остеосинтез в лечении диафизарных переломов костей предплечья / А.Н. Челноков, А.Ю. Лазарев // Гений ортопедии. — 2012. — № 3. — С. 54–56.
18. Челноков, А.Н. Аппаратная репозиция и закрытый интрамедуллярный остеосинтез при переломах костей предплечья / А.Н. Челноков, А.Ю. Лазарев, Д.Г. Близнец // Вестник травматологии и ортопедии Урала. — 2011. — № 1-2. — С. 54–57.
19. Неверов, В.А. Лечение больных с открытыми и осложненными переломами костей предплечья / В.А. Неверов, С.Н. Черняев // Вестник хирургии им. И.И. Грекова. — 2013. — № 172 (4). — С. 54–58.

---

© Кирсанов Василий Анатольевич (kirsanof1972@mail.ru); Кирсанов Дмитрий Васильевич (kirsanone@bk.ru)  
Журнал «Современная наука: актуальные проблемы теории и практики»