

КЛИНИКО-МОРФОЛОГИЧЕСКИЕ ХАРАКТЕРИСТИКИ МРРШМ КАК ФАКТОРЫ ПРОГНОЗА ЭФФЕКТИВНОСТИ ХИМИОЭМБОЛИЗАЦИИ МАТОЧНЫХ АРТЕРИЙ

CLINICAL AND MORPHOLOGICAL CHARACTERISTICS OF LOCALLY ADVANCED CERVICAL CANCER AS PREDICTORS OF THE EFFECTIVENESS OF UTERINE ARTERY CHEMOEMBOLIZATION

G. Guliyeva
L. Mkrtchyan
V. Kucherov
L. Krikunova
S. Ivanov
A. Kaprin

Summary. Locally advanced cervical cancer (LACC) remains a pressing problem in gynecological oncology, characterized by a high risk of relapse and progression even with standard chemoradiotherapy. Uterine artery chemoembolization (UAC) is considered a promising area of complex treatment, but its effectiveness is largely determined by the clinical and morphological characteristics of the tumor. *Materials and methods.* A retrospective and prospective study was conducted of 108 patients with stage IIA–IIIB LACC who underwent treatment in 2018–2022. The main group (n=60) received UAC followed by chemoradiotherapy (CRT), the control group (n=48) — CRT only. Efficacy was assessed according to RECIST 1.1 criteria, relapse-free survival (RFS) and overall survival (OS) — according to the Kaplan–Meier method. Univariate and multivariate regression analysis and ROC analysis were used to analyze prognostic factors. *Results.* The use of CEMA + CRT provided a significantly higher frequency of complete tumor regression (70.0 % versus 38.0 %; $p = 0.001$), a significant decrease in the SCC level and a decrease in the residual tumor volume. Three-year RFS was 73.4 % in the main group and 34.7 % in the control ($p = 0.003$). Independent unfavorable prognostic factors were stage IIIB, tumor volume $> 80 \text{ cm}^3$, low differentiation degree (G3), adenocarcinoma and SCC level $> 5.5 \text{ ng/ml}$. The constructed prognostic model showed high accuracy (AUC 0.78–0.82; sensitivity 72–80 %; specificity 73–75 %). *Conclusions.* Clinical and morphological characteristics of the tumor are of key importance in predicting the effectiveness of CEMA in patients with MRCC. Their comprehensive consideration allows identifying high-risk groups, personalizing treatment tactics, and justifying the use of CEMA as part of combined therapy programs.

Keywords: cervical cancer, uterine artery chemoembolization, clinical and morphological characteristics, relapse-free survival, SCC antigen, prognostic model.

Кулиева Гюнель Закир кызы
врач радиотерапевт, Медицинский радиологический
научный центр им. А.Ф. Цыба, филиал,
ФГБУ Национальный медицинский
исследовательский центр радиологии
gunelka2010@yandex.ru

Мкртчян Лиана Сирекановна
доктор медицинских наук, Медицинский
радиологический научный центр им. А.Ф. Цыба, филиал,
ФГБУ Национальный медицинский
исследовательский центр радиологии


Кучеров Валерий Владимирович
кандидат медицинских наук, Медицинский
радиологический научный центр им. А.Ф. Цыба, филиал,
ФГБУ Национальный медицинский
исследовательский центр радиологии

Крикунова Людмила Ивановна
доктор медицинских наук, профессор, главный научный
сотрудник отделения реабилитации, Медицинский
радиологический научный центр им. А.Ф. Цыба, филиал,
ФГБУ Национальный медицинский
исследовательский центр радиологии

Иванов Сергей Анатольевич
доктор медицинских наук, профессор,
член корреспондент РАН; директор, Медицинский
радиологический научный центр им. А.Ф. Цыба, филиал,
ФГБУ Национальный медицинский
исследовательский центр радиологии;

ФГАОУ ВО Российский университет дружбы народов
Каприн Андрей Дмитриевич
доктор медицинских наук, академик РАН, генеральный
директор, ФГБУ Национальный медицинский
исследовательский центр радиологии;
Российский университет дружбы народов;
Московский научно-исследовательский онкологический
институт им. П.А. Герцена, филиал, ФГБУ Национальный
медицинский исследовательский центр радиологии

Аннотация. Местно-распространённый рак шейки матки (МРРШМ) остаётся актуальной проблемой онкогинекологии, характеризующейся высоким риском рецидивов и прогрессирования даже при применении стандартной химиолучевой терапии. Химиоэмболизация маточных артерий (ХЭМА) рассматривается как перспективное направление комплексного лечения, однако её эффективность во многом определяется клинико-морфологическими характеристиками опухоли. *Материалы и методы.* Проведено ретроспективно-проспективное исследование 108 пациенток с МРРШМ стадий IIA–IIIB, проходивших лечение в 2018–2022 гг. Основная группа (n=60) получала ХЭМА с последующей химиолучевой терапией (ХЛТ), контрольная группа (n=48) — только ХЛТ. Эффективность оценивалась по критериям



Введение

Рак шейки матки (РШМ) остаётся одной из наиболее значимых медико-социальных проблем современной онкогинекологии. Несмотря на развитие программ скрининга и широкое внедрение вакцинации против вируса папилломы человека (ВПЧ), заболевание продолжает занимать одно из ведущих мест среди злокачественных новообразований женской репродуктивной системы [1, 2]. По данным Всемирной организации здравоохранения, ежегодно в мире выявляется свыше 600 тысяч новых случаев РШМ, при этом около 340 тысяч женщин умирают от данной патологии [3, 4]. В структуре онкологической заболеваемости у женщин РШМ занимает четвёртое место, уступая лишь раку молочной железы, колоректальному раку и раку лёгкого [5, 6].

Эпидемиологическая ситуация в Российской Федерации остаётся напряжённой. Так, в 2021 году зарегистрировано более 15 тысяч новых случаев РШМ, что составило 5,2 % в общей структуре злокачественных опухолей у женщин [7]. Примечательно, что более 60 % пациенток составляют женщины в возрасте до 50 лет, то есть в периоде активной репродуктивной и трудовой деятельности. Несмотря на некоторое снижение смертности, обусловленное улучшением диагностики и расширением доступности специализированной помощи, в 2021 году от РШМ умерли свыше 5,8 тысяч женщин [7].

Особое значение имеет проблема местнораспространённого рака шейки матки (МРРШМ), характеризующегося инвазией опухоли в параметрий, влагалище или регионарные лимфатические узлы. Более чем у 30 % па-

RECIST 1.1, безрецидивная (БРВ) и общая выживаемость (ОВ) — по методу Каплана–Майера. Для анализа прогностических факторов применялись одно- и многофакторный регрессионный анализ, ROC-анализ. *Результаты.* Применение ХЭМА+ХЛТ обеспечило достоверно более высокую частоту полной регрессии опухоли (70,0 % против 38,0 %; $p=0,001$), значимое снижение уровня SCC и уменьшение остаточного объёма новообразования. Трёхлетняя БРВ составила 73,4 % в основной группе и 34,7 % в контроле ($p=0,003$). Независимыми неблагоприятными факторами прогноза явились стадия IIIВ, объём опухоли $>80 \text{ см}^3$, низкая степень дифференцировки (G3), аденокарцинома и уровень SCC $>5,5 \text{ нг/мл}$. Построенная прогностическая модель показала высокую точность (AUC 0,78–0,82; чувствительность 72–80 %; специфичность 73–75 %). *Выводы.* Клинико-морфологические характеристики опухоли имеют ключевое значение в прогнозировании эффективности ХЭМА у пациенток с МРРШМ. Их комплексный учёт позволяет выделять группы высокого риска, персонализировать тактику лечения и обосновывать применение ХЭМА в составе комбинированных программ терапии.

Ключевые слова: рак шейки матки, химиоэмболизация маточных артерий, клинико-морфологические характеристики, безрецидивная выживаемость, SCC-антиген, прогностическая модель.

циенток заболевание впервые диагностируется на стадии III, причём около половины из них имеют признаки лимфогенного метастазирования [8, 9]. Прогноз у данной категории больных остаётся неблагоприятным даже при применении современных методов терапии, включающих дистанционную и внутрисполостную лучевую терапию, химиолучевое и таргетное лечение. При больших размерах опухоли и вовлечении лимфатических узлов риск рецидива и прогрессирования значительно возрастает [10, 11]. Стандартом лечения в настоящее время является сочетанная химиолучевая терапия с использованием препаратов платины, однако её эффективность ограничена высокой токсичностью и отсутствием гарантированного долгосрочного контроля заболевания [12].

В поиске новых терапевтических решений перспективным направлением рассматривается химиоэмболизация маточных артерий (ХЭМА). Метод сочетает локальное введение химиопрепаратов с одновременной ишемизацией опухолевой ткани, что обеспечивает высокую локальную концентрацию цитостатиков при снижении системной токсичности и нарушении кровоснабжения новообразования [13, 14]. Первоначально ХЭМА применялась преимущественно для купирования кровотечений при гинекологических опухолях, однако в последние годы активно исследуется её роль как компонента предлучевой подготовки в рамках радикальных схем лечения [15, 16]. Вместе с тем остаются дискуссионными вопросы оптимального интервала между ХЭМА и химиолучевой терапией, её влияния на безрецидивную выживаемость и критериев отбора пациенток [17, 18].

При этом эффективность химиоэмболизации маточных артерий в составе комплексного лечения может существенно варьировать в зависимости от индивидуальных особенностей опухолевого процесса. Ключевую роль в прогнозировании исходов играют клиничко-морфологические характеристики — стадия заболевания, объём и форма роста опухоли, степень её дифференцировки, морфологический вариант, уровень SCC и ВПЧ-статус. Их оценка необходима для отбора пациенток, которые могут получить наибольшую пользу от применения ХЭМА, а также для персонализации схем терапии.

Цель статьи

Анализ клиничко-морфологических характеристик местно-распространённого рака шейки матки как факторов прогноза эффективности химиоэмболизации маточных артерий.

Материалы и методы

Исследование выполнено на базе отделения лучевых и комбинированных методов лечения гинекологических заболеваний МРНЦ им. А.Ф. Цыба — филиала ФГБУ «НМИЦ радиологии» Минздрава России. Работа носила ретроспективно-проспективный характер и была направлена на оценку эффективности и переносимости комбинированного лечения местно-распространённого рака шейки матки (МРРШМ) с использованием химиоэмболизации маточных артерий (ХЭМА).

В исследование включены 108 женщин в возрасте от 24 до 74 лет с морфологически подтверждённым диагнозом рак шейки матки стадий IIA–IIIB (T2a–3bN0–1M0), проходивших лечение в 2018–2022 гг. Средний возраст в основной группе (ХЭМА+ХЛТ) составил $46,9 \pm 11,3$ года, в контрольной (ХЛТ) — $45,0 \pm 10,1$ года ($p=0,368$). Большинство пациенток (66,7 %) находились в репродуктивном возрасте до 49 лет. Все пациентки подписали информированное согласие. Протокол исследования был одобрен локальным этическим комитетом.

Пациентки были разделены на две группы:

- основная группа ($n=60$) — получали ХЭМА с последующим курсом сочетанной химиолучевой терапии (ХЛТ);
- группа контроля ($n=48$) — получали стандартную радикальную ХЛТ без этапа эмболизации.

Клиничко-морфологическая характеристика пациенток

Регулярное наблюдение у гинеколога отмечали лишь 17,6 % больных, при этом каждая четвертая пациентка не посещала врача более 5 лет, что подтверждает высокий уровень запущенности заболевания.

Основные жалобы включали кровянистые выделения и профузные маточные кровотечения, которые встречались у 38,3 % пациенток основной группы и у 6,3 % группы контроля ($p < 0,05$). У трёх женщин (5 %) диагноз РШМ был установлен во время беременности.

Стадия заболевания. Распределение стадий соответствовало классификациям FIGO (2009) и TNM (8-е издание):

IIA2 — 5 случаев (4,6 %);

IIB — 20 случаев (18,5 %);

IIIB — 83 случая (76,9 %).

Примечательно, что в основной группе чаще выявлялись пациентки с T2bN1M0 (43,3 % против 22,9 % в контроле, $p=0,04$).

Поражение регионарных лимфатических узлов выявлено у 73,3 % пациенток основной группы и у 62,5 % в группе контроля ($p=0,29$), причём двусторонний характер лимфогенного метастазирования отмечался у 68,2 % и 46,7 % больных соответственно. Морфологическая структура опухоли в целом характеризовалась преобладанием плоскоклеточного рака (90,7 %), в то время как аденокарцинома встречалась значительно реже (9,3 %). В основной группе доминировали опухоли со средней степенью дифференцировки (78,0 %), тогда как в контрольной чаще определялись высокодифференцированные формы (75,0 %; $p < 0,001$).

По характеру роста в обеих группах преимущественно регистрировались смешанные формы опухоли (65,0 % и 72,9 % соответственно), реже эндофитные (18,7–30 %) и экзофитные (5–8 %). Варианты распространения процесса в большинстве случаев включали вагинально-параметральный и вагинально-параметрально-маточный тип инфильтрации (около 30–37 %), при этом двустороннее поражение параметриев диагностировано у 50% пациенток основной группы и у 62 % в группе контроля.

Средний объём опухоли по данным ультразвукового исследования составил $75,3 \pm 24,4$ см³ в основной группе и $69,2 \pm 24,2$ см³ в контрольной ($p > 0,05$), наиболее часто регистрировались новообразования объёмом 50–80 см³ (71–72 %). По данным магнитно-резонансной томографии объём опухоли также оказался несколько выше в основной группе ($74,0 \pm 31,5$ см³ против $53,2 \pm 31,1$ см³), хотя различия не достигли статистической значимости ($p=0,066$).

Средний уровень опухолевого маркера SCC до начала лечения составил $12,6 \pm 17,3$ нг/мл (0,41–70) в ос-

новной группе и $10,6 \pm 12,0$ нг/мл (0,8–33,7) в контрольной, статистически значимых различий не выявлено ($p=0,707$). Вирус папилломы человека высокого канцерогенного риска определялся у большинства больных: у 87,5 % в основной группе и у 84,6 % в контрольной. Наиболее часто встречался 16-й тип ВПЧ, который выявлялся в 38,3 % и 18,7 % случаев соответственно.

Среди факторов риска обращает на себя внимание высокая частота курения: регулярный стаж курения имели 47,2 % женщин, при этом каждая третья пациентка курила более 20 лет; различий между группами выявлено не было. Сопутствующая патология диагностирована у 65,8 % пациенток, чаще всего это были заболевания эндокринной (20,4 %) и сердечно-сосудистой системы (19,4 %). Основные характеристики отображены в сводной таблице 1.

Таблица 1.

Основные клиничко-морфологические характеристики пациенток

Характеристика	Основная группа (ХЭМА+ХЛТ, n=60)	Контрольная группа (ХЛТ, n=48)	p-value
Возраст, лет (M±SD)	46,9 ± 11,3	45,0 ± 10,1	0,368
Пациентки <49 лет, %	72 %	62 %	н/д
Основные жалобы: кровотечения, %	38,30 %	6,30 %	<0,05
Стадия IIA2	5,00 %	2,10 %	<0,05
Стадия IIB	15,00 %	23,00 %	>0,05
Стадия IIIB (в т.ч. T2bN1M0)	80,0 % (T2bN1M0 — 43,3 %)	75,0 % (T2bN1M0 — 22,9%)	0,04*
Поражение лимфоузлов, %	73,30 %	62,50 %	0,29
Двустороннее поражение ЛУ, %	68,20 %	46,70 %	>0,05
Плоскоклеточный рак	88,00 %	94,00 %	0,507
Аденокарцинома	12,00 %	6,00 %	>0,05
Степень дифференцировки G1	10,00 %	75,00 %	<0,001
Степень дифференцировки G2	78,00 %	10,00 %	<0,001
Степень дифференцировки G3	3,00 %	8,00 %	0,403
Смешанная форма роста	65,00 %	72,90 %	>0,05

Характеристика	Основная группа (ХЭМА+ХЛТ, n=60)	Контрольная группа (ХЛТ, n=48)	p-value
Эндофитная форма роста	30,00 %	18,70 %	>0,05
Экзофитная форма роста	5,00 %	8,30 %	>0,05
Объём опухоли (УЗИ), см ³ (M±SD)	75,3 ± 24,4	69,2 ± 24,2	>0,05
Объём 50–80 см ³ , %	71,70 %	70,80 %	>0,05
SCC, нг/мл (M±SD)	12,6 ± 17,3	10,6 ± 12,0	0,707
ВПЧ (+), %	87,50 %	84,60 %	>0,05
Курение, %	47,00 %	46,00 %	>0,05
Сопутствующая патология, %	68,30 %	68,80 %	>0,05

Анализ клиничко-морфологических характеристик показал, что группы были сопоставимы по возрасту, распространённости заболевания, форме роста опухоли, объёму по данным УЗИ и уровню SCC. Существенные различия отмечены по частоте профузных кровотечений, большей доле пациенток молодого возраста, по доле пациенток со стадией T2bN1M0 — перечисленные признаки больше в основной группе; а также по степени дифференцировки опухоли: в основной группе преобладали опухоли G2, тогда как в контрольной чаще встречались высокодифференцированные формы (G1).

Методика химиоэмболизации маточных артерий

Процедура выполнялась в условиях рентгенооперационной с использованием ангиографической установки. Доступ осуществлялся по методике Сельдингера через общую бедренную артерию под местной анестезией. После пункции и установки интродьюсера производилась катетеризация внутренней подвздошной артерии, затем — суперселективная катетеризация маточной артерии с обеих сторон с помощью микрокатетеров.

После подтверждения положения катетера ангиографически осуществлялась инфузия химиопрепарата — цисплатина в дозе 50 мг/м², разведённого в изотоническом растворе. Медленное введение препарата обеспечивало высокую локальную концентрацию цитостатика в опухолевом очаге при минимальном системном воздействии.

Завершающим этапом выполнялась эмболизация питающих сосудов с использованием йодсодержащего контрастного масляного препарата (липиодол), который создавал эффект «депо» для химиопрепарата и одновременно вызывал ишемию опухолевой ткани за счёт

прекращения кровотока. В ряде случаев для усиления ишемизирующего эффекта дополнительно применялись микросферы или частицы поливинилалкоголя.

По завершении процедуры проводился контрольный ангиографический снимок для подтверждения адекватности окклюзии и исключения нежелательных коллатеральных путей кровоснабжения опухоли. В раннем послеоперационном периоде пациентки находились под динамическим наблюдением в условиях стационара для своевременного выявления возможных осложнений (болевой синдром, лихорадка, ишемические реакции органов малого таза).

Через 10–14 дней после вмешательства выполнялись контрольные методы визуализации (УЗИ с доплерометрией и/или МРТ), что позволяло оценить изменения в кровоснабжении опухоли, динамику её размеров и наличие зон ишемического некроза. На основании полученных данных принималось решение о начале следующего этапа лечения — сочетанной химиолучевой терапии.

ХЛТ проводилась в рамках радикального курса, который включал дистанционное облучение области малого таза в режиме фракционирования 2,0 Гр до суммарной дозы 46–50 Гр с одновременным еженедельным введением цисплатина (40 мг/м²), а при метастатическом поражении лимфоузлов — с последующим «бустом» до 56–60 Гр. Далее выполнялась внутриволостная брахитерапия источником Ir-192 (4 фракции по 7–7,5 Гр) до суммарной дозы 28–30 Гр. Общая эквивалентная доза на первичный очаг составляла 80–90 Гр.

Ответ опухоли оценивали по критериям RECIST 1.1. (полный ответ, частичный ответ, стабилизация, прогрессирование). Безрецидивная (БРВ) и общая выживаемость (ОВ) рассчитывались по методу Каплана–Майера. Переносимость терапии оценивалась по шкалам RTOG/EORTC и CTCAE v.5.0.

Для статистического анализа использовались методы параметрической и непараметрической статистики (t-тест, критерий Манна–Уитни, χ^2 , точный критерий Фишера). Для оценки прогностической значимости факторов применялись одно- и многофакторный регрессионный анализ, ROC-анализ. Различия считали статистически значимыми при $p \leq 0,05$. Непосредственная эффективность лечения в зависимости от клинико-морфологических характеристик.

Результаты

Сравнительный анализ показал преимущество использования ХЭМА в сочетании с ХЛТ по сравнению со стандартной радикальной ХЛТ. Полная регрессия опу-

холи достигнута у 70,0 % пациенток основной группы против 38,0 % в группе контроля ($p=0,001$), что соответствовало почти четырёхкратному увеличению шанса достижения полного ответа (OR=3,89; 95 % ДИ: 1,74–8,69). Частичная регрессия, напротив, чаще наблюдалась в контрольной группе (62,0 % против 30,0 %).

Дополнительно было установлено, что возраст оказывал влияние на результаты терапии в основной группе: у женщин старше 44 лет вероятность полной регрессии была значительно выше (OR=3,08; 95 % ДИ: 1,39–6,84; $p=0,005$).

Анализ эффективности в зависимости от стадии заболевания показал, что при стадиях IIA2 и IIB показатели полной регрессии были сопоставимы между группами, однако при IIIB стадии различия оказались статистически значимыми: 64,6 % против 27,8 % ($p < 0,001$).

Зависимость результатов от морфологического типа опухоли продемонстрировала более высокую эффективность ХЭМА у больных с плоскоклеточным раком (73,6 % против 43,2 %; $p=0,004$), тогда как при аденокарциноме статистически значимых различий не выявлено. Среди форм роста наибольший эффект отмечался при экзофитной форме: полная регрессия достигнута у 100 % пациенток основной группы против 25 % в контроле ($p < 0,05$).

Уровень SCC после лечения снизился в основной группе с $9,3 \pm 14,4$ до $1,7 \pm 3,8$ нг/мл ($p=0,002$), тогда как в контрольной статистически значимого снижения не отмечено ($p=0,433$). Конечные значения SCC также различались между группами: $1,7 \pm 3,8$ против $6,5 \pm 2,5$ нг/мл ($p=0,011$).

По данным УЗИ, объём опухоли уменьшился с $75,3 \pm 24,4$ до $14,6 \pm 7,7$ см³ в основной группе и с $69,5 \pm 24,4$ до $25,5 \pm 11,1$ см³ в контрольной ($p=0,003$). Данные МРТ подтвердили значимое уменьшение объёма опухоли у пациенток, получавших ХЭМА.

Через три года наблюдения общая выживаемость составила 92,1 % в основной группе и 66,7 % в группе контроля ($p=0,084$). Хотя различие не достигло статистической значимости, тенденция свидетельствует в пользу комбинированного подхода.

Более выраженные различия отмечены в безрецидивной выживаемости: на сроке 3 лет БРВ составила 73,4 % в основной группе против 34,7 % в группе контроля ($p=0,003$). Анализ показал, что низкая степень дифференцировки (G3), объём опухоли >80 см³ и уровень SCC $>5,5$ нг/мл были независимыми неблагоприятными прогностическими факторами.

Частота прогрессирования после ХЭМА+ХЛТ составила 30,0 % против 64,6 % в группе контроля ($p < 0,001$). При этом локорегионарные рецидивы отмечались

у 20,0 % пациенток основной группы и у 45,8 % контрольной ($p=0,005$). Отдалённые метастазы встречались чаще в группе контроля (18,8 % против 10,0 %), но различия не достигли статистической значимости ($p=0,192$).

Основным побочным эффектом терапии стала индуцированная миелосупрессия, которая отмечалась в обеих группах, однако чаще у пациенток основной группы (лейкопения у 78,3 % против 37,5 %). Лучевые реакции со стороны слизистой шейки матки также встречались чаще после ХЭМА (51,6 % против 31,2 %; $p=0,02$), но преимущественно не превышали II степени и не требовали прекращения терапии. Поздние осложнения (циститы, ректиты, эпителииты) встречались с одинаковой частотой в обеих группах и носили управляемый характер.

Основные результаты приведены в таблице 2.

Таблица 2.

Сводные результаты исследования в группах

Показатель	Основная группа (ХЭМА+ХЛТ, n=60)	Контрольная группа (ХЛТ, n=48)	p-value
Полная регрессия опухоли	70,0 % (42)	38,0 % (18)	0,001
Частичная регрессия опухоли	30,0 % (18)	62,0 % (30)	0,001
Снижение уровня SCC после лечения	9,3 → 1,7 нг/мл ($p=0,002$)	12,9 → 6,5 нг/мл ($p=0,433$)	0,011
Остаточный объём опухоли (УЗИ)	75,3 → 14,6 см ³ ($p<0,001$)	69,5 → 25,5 см ³ ($p=0,002$)	0,003
3-летняя общая выживаемость (ОВ)	92,10 %	66,70 %	0,084
3-летняя безрецидивная выживаемость (БРВ)	73,40 %	34,70 %	0,003*
Прогрессирование заболевания (всего)	30,0 % (18)	64,6 % (31)	<0,001
Локорегионарные рецидивы	20,0 % (12)	45,8 % (22)	0,005
Отдалённые метастазы	10,0 % (6)	18,8 % (9)	0,192
Лейкопения (любая степень)	78,30 %	37,50 %	<0,05
Лучевые реакции слизистой (эпителииты)	51,60 %	31,20 %	0,02

Таким образом, использование ХЭМА в составе комплексного лечения позволяет достичь большей частоты полной регрессии опухоли, выраженного снижения уровня SCC и уменьшения остаточного объёма опухо-

ли. Наиболее важным клиническим результатом стало достоверное улучшение 3-летней безрецидивной выживаемости и снижение частоты локорегионарных рецидивов. При этом профиль осложнений оставался приемлемым и не препятствовал проведению радикальной программы лечения.

Дополнительно был проведен анализ прогностических факторов, в результате чего было показано, что ряд клинико-морфологических характеристик имел значимое влияние на эффективность лечения. Так, при стадии IIIВ вероятность достижения полной регрессии была достоверно выше в основной группе (64,6 % против 27,8 %; $p < 0,001$), что подчёркивает преимущества ХЭМА у пациенток с распространёнными формами заболевания. Объём опухоли >80–85 см³ ассоциировался с повышенным риском неполного ответа и снижением безрецидивной выживаемости: у таких больных частота рецидивов возросла более чем в два раза.

Степень дифференцировки также показала прогностическую значимость: при G3 частота прогрессирования была выше, а трёхлетняя БРВ снижалась почти в три раза по сравнению с G1–G2 (25 % против 87 %; $p < 0,001$). Морфологический вариант опухоли оказал влияние на исходы: при плоскоклеточном РШМ частота полной регрессии составила 73,6 % в основной группе, тогда как при аденокарциноме — лишь 42,9 %.

Особое значение имел уровень SCC до начала терапии. При значениях выше 5,5 нг/мл риск рецидива возрастал в 2,1 раза ($p=0,008$), тогда как у пациенток с более низкими показателями трёхлетняя БРВ достигала 89,5 %.

Таким образом, стадия заболевания, объём и морфологические характеристики опухоли, степень дифференцировки и уровень SCC могут рассматриваться как ключевые предикторы эффективности ХЭМА. Их комплексный учёт позволяет выделить группу пациенток, наиболее чувствительных к данному виду терапии, и оптимизировать подходы к комбинированному лечению.

Прогностическая модель

На основании одно- и многофакторного анализа была построена модель вероятности неполного ответа опухоли на комбинированное лечение. Независимыми прогностически значимыми факторами оказались — стадия заболевания IIIВ, объём опухоли >80 см³, низкая степень дифференцировки (G3), аденокарцинома и уровень SCC >5,5 нг/мл.

Модель продемонстрировала высокую точность — площадь под ROC-кривой (AUC) составила 0,78–0,82 при чувствительности 72–80 % и специфичности 73–75 %. Это говорит о возможности выделения групп высокого риска и персонализированного выбора тактики лечения, включая обоснование применения ХЭМА.

На рисунке 1 изображена ROC-кривая прогностической модели.

ROC-кривая прогностической модели для неполного ответа опухоли

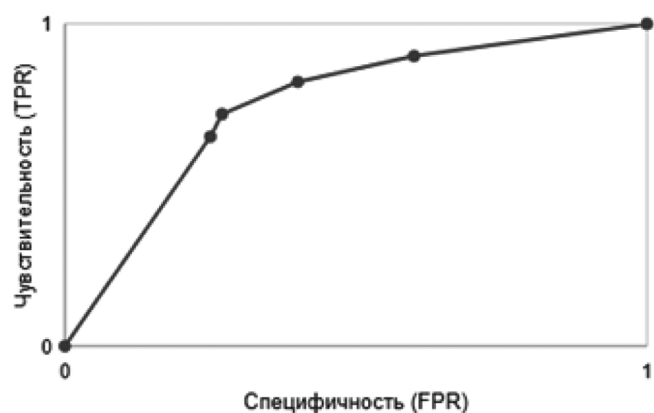


Рис. 1. ROC-кривая прогностической модели

Для дополнительной верификации был проведён многофакторный регрессионный анализ, результаты которого представлены в таблице 3.

Таблице 3.

Влияние клиничко-морфологических факторов

Фактор-прогноз	OR / HR (95% ДИ)	p
Стадия IIIВ	2,8 (1,4–5,6)	0,005
Объём опухоли >80 см ³	2,6 (1,7–3,9)	<0,001
Степень дифференцировки G3	2,9 (1,9–4,4)	<0,001
Аденокарцинома	2,3 (1,1–4,6)	0,025
SCC >5,5 нг/мл	2,1 (1,4–3,2)	0,008

Характеристики модели AUC (ROC) = 0,78–0,82; Чувствительность = 72–80 %; Специфичность = 73–75 %.

Таким образом, полученная модель обладает высокой прогностической ценностью и позволяет на основании совокупности клиничко-морфологических характеристик выделять подгруппы пациенток с повышенным риском рецидива. Применение данного подхода открывает перспективы для персонализации лечения и более обоснованного выбора химиоэмболизации маточных артерий в составе комбинированных программ терапии местно-распространённого рака шейки матки.

Обсуждение

Полученные результаты демонстрируют высокую прогностическую ценность клиничко-морфологических характеристик у пациенток с МРРШМ, получавших комбинированное лечение с включением химиоэмболизации маточных артерий.

Наше исследование показало, что неблагоприятными предикторами эффективности ХЭМА+ХЛТ являются

IIIВ стадия, объём опухоли более 80 см³, низкая степень дифференцировки (G3), аденокарцинома и уровень SCC >5,5 нг/мл. Эти данные согласуются с литературными сведениями о значимости стадии и объёма опухоли как ключевых факторов риска прогрессирования [19, 20, 21]. В метаанализах и крупных когортных исследованиях также показано, что низкая степень дифференцировки ассоциирована со снижением опухоль-специфической выживаемости [22].

Кроме того, важным результатом нашего исследования стало подтверждение роли SCC как биомаркера прогноза: пациенты с исходным уровнем >5,5 нг/мл имели более худшие показатели БРВ. Аналогичные результаты приводят Choi К.Н. и соавт. (2019), а также Ryu Н.К. и др. (2015), где повышение SCC до и после лечения предсказывало рецидив [23, 24].

В дополнение, сравнение с отечественными данными (Косенко И.А., 2012; Бабаева Н.А., 2018) показывает близкие тенденции — преобладание плоскоклеточного РШМ и худший прогноз при аденокарциномах [25, 26]. По нашим результатам также получилось, что аденокарцинома ассоциировалась со снижением БРВ, что соответствует данным зарубежных авторов [27].

Относительно тактики лечения, в литературе обсуждается возможность применения ХЭМА в комбинации с ХЛТ как способа повышения локального контроля и снижения риска кровотечений [28, 29]. В нашей когорте включение ХЭМА позволило достичь более высокой частоты полной регрессии и трехлетней БРВ по сравнению с группой ХЛТ. Эти данные дополняют немногочисленные публикации, подтверждающие перспективность ХЭМА в комплексных программах терапии [30, 31].

Сопоставление полученных данных с литературой свидетельствует, что учет клиничко-морфологических характеристик имеет ключевое значение для прогнозирования исходов комбинированного лечения МРРШМ. Выявленные факторы могут служить основой для персонализации подходов к выбору схемы терапии, включая обоснование применения ХЭМА.

Заключение

Клиничко-морфологические характеристики опухоли являются определяющими факторами прогноза при применении химиоэмболизации маточных артерий у пациенток с местно-распространённым раком шейки матки. Учёт стадии заболевания, объёма и степени дифференцировки опухоли, морфологического варианта и уровня SCC позволяет более точно прогнозировать эффективность лечения и выделять группы высокого риска. Это открывает возможности для персонализированного выбора тактики терапии и оптимизации комбинированных программ лечения.

ЛИТЕРАТУРА

1. Arbyn M., Weiderpass E., Bruni L., et al. Estimates of incidence and mortality of cervical cancer in 2018: a worldwide analysis // *Lancet Glob Health*. — 2020. — Vol. 8, №2. — P. e191–e203.
2. Sung H., Ferlay J., Siegel R.L., et al. Global cancer statistics 2020: GLOBOCAN estimates of incidence and mortality worldwide for 36 cancers in 185 countries // *CA Cancer J Clin*. — 2021. — Vol. 71, №3. — P. 209–249.
3. Bray F., Ferlay J., Soerjomataram I., et al. Global cancer statistics 2020 // *CA Cancer J Clin*. — 2021. — Vol. 71. — P. 209–249.
4. World Health Organization. Cervical cancer. — WHO, 2020. URL: <https://www.who.int/news-room/fact-sheets/detail/cervical-cancer>
5. Vu M., Yu J., Awolude O.A., Chuang L. Cervical cancer worldwide // *Curr Probl Cancer*. — 2018. — Vol. 42, №5. — P. 457–465.
6. Zhang X.R., He L., Lu L., et al. Epidemiological trends of cervical cancer in China: an age-period-cohort analysis // *J Cancer*. — 2021. — Vol. 12, №3. — P. 716–726.
7. Каприн А.Д., Старинский В.В., Шахзадова А.О. Злокачественные новообразования в России в 2023 году (заболеваемость и смертность). М.: МНИОИ им. П.А. Герцена — филиал ФГБУ «НМИЦ радиологии» Минздрава России, 2024. 276 с.
8. Cohen P.A., Jhingran A., Oaknin A., Denny L. Cervical cancer // *Lancet*. — 2019. — Vol. 393. — P. 169–182.
9. Liu Y., Li H., Yang G., et al. Current status and future perspectives of cervical cancer treatment // *J Cancer Res Clin Oncol*. — 2022. — Vol. 148. — P. 1381–1393.
10. Mayadev J.S., Atienza T., Hendry W., et al. Radiation therapy for cervical cancer: executive summary of an ASTRO clinical practice guideline // *Pract Radiat Oncol*. — 2022. — Vol. 12, №1. — P. 13–25.
11. Shrivastava S., Mahantshetty U., Engineer R., et al. Critical analysis of outcomes in patients with recurrent cervical cancer // *Int J Gynecol Cancer*. — 2018. — Vol. 28, №5. — P. 1025–1030.
12. Gopu P., Rathod S., Mahantshetty U. A review of contemporary evidence on chemoradiotherapy in locally advanced cervical cancer // *Int J Gynecol Cancer*. — 2021. — Vol. 31, №7. — P. 962–971.
13. Важенин А.В., Куркин Н.В., Бабаева Н.А., и др. Эмболизация маточных артерий в комплексном лечении больных с раком шейки матки // *Вестник современной клинической онкологии*. — 2011. — Т. 4, №3. — С. 12–16.
14. Куркин Н.В., Важенин А.В., Солодкий В.А. Химиоэмболизация как компонент комбинированного лечения местнораспространённого рака шейки матки // *Онкогинекология*. — 2019. — Т. 17, №1. — С. 23–27.
15. Nogueira-García D., Huber S., Rennings A.J., et al. Uterine artery embolization for gynecologic malignancies: indications and outcomes // *Cardiovasc Intervent Radiol*. — 2015. — Vol. 38. — P. 588–597.
16. Aishanjiang D., Aili A., Azhati B., et al. Comparative efficacy and safety of interventional chemoembolization and chemoradiotherapy for cervical cancer // *Int J Clin Oncol*. — 2021. — Vol. 26, №8. — P. 1557–1565.
17. Wang S.G., Liu Y.Y., Li H.Y., et al. Downregulation of survivin mRNA expression in cervical cancer tissue by transcatheter arterial chemoembolization // *Asian Pac J Cancer Prev*. — 2017. — Vol. 18, №10. — P. 2799–2804.
18. Tanaka T., Terai Y., Ono Y.J., et al. Preoperative chemoembolization improves prognosis in patients with stage IB2–IIB cervical cancer // *Int J Clin Oncol*. — 2018. — Vol. 23, №5. — P. 890–897.
19. Sun C., Liu H., Zhang Y. et al. Tumor volume regression during chemoradiotherapy as a prognostic factor in patients with locally advanced cervical cancer. *Oncol. Lett.* 2022;24(1):238.
20. Lee K.C., Chen C.C., Wang L. et al. Tumor volume change during definitive chemoradiotherapy and its impact on outcomes in cervical cancer patients. *Gynecol. Oncol.* 2017;147(3):522–528.
21. Peng Q.H., Han L., Li L. et al. Prognostic factors for recurrence in patients with locally advanced cervical cancer treated with concurrent chemoradiotherapy. *BMC Cancer.* 2022; 22:563.
22. Matsuo K., Machida H., Mandelbaum R.S. et al. Prognostic significance of histologic type in early-stage cervical cancer: a population-based study. *Gynecol. Oncol.* 2018;149(3):484–490.
23. Choi K.H., Kim J.H., Park J.Y. et al. Prognostic value of pretreatment squamous cell carcinoma antigen in patients with cervical cancer treated with concurrent chemoradiotherapy. *Int. J. Gynecol. Cancer.* 2019;29(3):512–519.
24. Ryu H.K., Baek J.S., Kang W.D. et al. Prognostic value of squamous cell carcinoma antigen in patients with locally advanced cervical cancer treated with chemoradiotherapy. *Obstet. Gynecol. Sci.* 2015;58(2):128–136.
25. Косенко И.А., Кузнецов В.В., Митрофанова И.В. и др. Комплексное лечение больных местнораспространённым раком шейки матки с использованием химиоэмболизации маточных артерий. *Вопросы онкологии.* 2012;58(6):729–734.
26. Бабаева Н.А., Солодкий В.А., Иванов С.А. и др. Эффективность химиоэмболизации маточных артерий в комбинированном лечении больных раком шейки матки. *Онкология. Журнал им. П.А. Герцена.* 2018;7(5):36–41.
27. Bullard T., Cohen P.A., McKenzie N.D. et al. Adenocarcinoma of the cervix: a review of prognostic factors and treatment outcomes. *Gynecol. Oncol.* 2019;152(1):172–178.
28. Tanaka T., Morishige K., Tanaka Y. et al. Impact of transarterial chemoembolization on survival in patients with locally advanced cervical cancer. *J. Vasc. Interv. Radiol.* 2018;29(3):400–407.
29. Aishanjiang D., Li X., Wu H. et al. Clinical outcomes of uterine artery chemoembolization combined with radiotherapy in cervical cancer patients. *Int. J. Gynecol. Cancer.* 2021;31(6):867–874.
30. Куркин Н.В., Павлов В.Н., Воронин С.Н. и др. Химиоэмболизация маточных артерий в комплексном лечении больных раком шейки матки. *Акушерство и гинекология.* 2019; 8:92–97.
31. Важенин А.В., Крикунова Л.И., Дудко Е.А. и др. Химиоэмболизация маточных артерий в лечении злокачественных опухолей шейки матки. *Опухоли женской репродуктивной системы.* 2012;8(3):34–38.