

КАЛЬЦИНАТЫ ПРИ РАКЕ МОЛОЧНОЙ ЖЕЛЕЗЫ И ИХ РАСПРОСТРАНЕНИЕ

CALCIFICATIONS IN BREAST CANCER AND THEIR SPREAD

**Alsajer Hussein
Yu. Filippovich
T. Beketova**

Summary. The article studies the spread and types of calcifications in the mammary gland, which gives radiologists an initial understanding of the diagnosis of calcifications in breast cancer, and presents the BI-RADS scale, BI-RADS is a standardized scale for assessing the results of mammography, ultrasound, and MRI according to the degree of risk of the presence of malignant tumors of the mammary gland in the image. It was developed by the American College of Radiology to standardize mammographic reports. Later, this BI-RADS scale was extended to ultrasound of the mammary glands and MRI.

Keywords: calcifications, Breast cancer, Spread, classification.

Алсаджер Хуссейн

Аспирант, Московский политехнический университет
h.sajerov@gmail.com

Филиппович Юрий Николаевич

профессор, кандидат технических наук
Московский политехнический университет
y_philippovich@mail.ru

Бекетова Татьяна Валентиновна

Доктор медицинских наук, Центральная клиническая
больница Управления делами Президента РФ
tvbek@rambler.ru

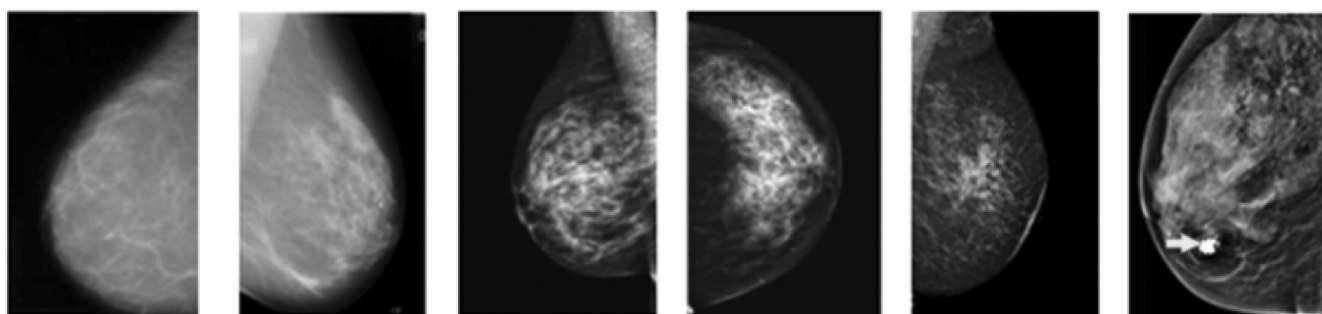
Аннотация. В статье изучены распространение и виды кальцинатов в молочной железе, что дает рентгенологам начальные представления в постановке диагноза кальцинатов при раке молочной железы, а также представлена шкала BI-RADS, BI-RADS — это стандартизированная шкала оценки результатов маммографии, УЗИ и МРТ по степени риска наличия злокачественных опухолей молочной железы на изображении. Была разработана Американским колледжем радиологии для стандартизации маммографического заключения. Позже эта шкала BI-RADS был распространена и на УЗИ молочных желез и на МРТ.

Ключевые слова: кальцины, рак молочной железы, распространение, классификация.

Введение

Кальцификаты молочной железы представляют собой отложения солей кальция в груди, которые являются радио непрозрачными при маммографии. Большинство из них доброкачественные, но они могут быть связаны с раком. Кальцификаты обычно видны на маммографии и, возможно, единственный присутствующий признак рака молочной железы, где кальцины присутствуют в ~ 85 % маммограмм, и их частота увеличивается с возрастом [1]. Маммографические кальцификации могут быть охарактеризованы как доброкачественные и злокачественные на основе нескольких

признаков, включая размер, морфологию, и распространение на основе 5-го издания Атласа Американского колледжа радиологии (ACR) Imaging-Reporting And Data System (BI-RADS) [3]. Кальциноз может развиваться на фоне ряда заболеваний или на более поздней стадии как их осложнения. Треть случаев рака молочных желез показывает кальцификацию как единственную маммографически-подозрительную особенность [3]. До 50 % случаев рака молочных желез могут быть связаны с кальцификацией, в то время как 15–30 % кальцинатов, биопсированных по различным причинам, как правило, являются злокачественными у бессимптомных пациентов. [2].



BI-RADS 1 BI-RADS 2 BI-RADS 3 BI-RADS 4 BI-RADS 5 BI-RADS 6

Рис. 1. Классификация BI-RAD

Таблица 1.

Категории оценки BI-RADS и соответствующие им рекомендации

Категории BI-RADS	Оценки	Рекомендация	Вероятность рака
BI-RADS 0	Неполный	Нуждаются в дополнительной визуализационной оценке (дополнительные маммографические снимки или УЗИ) и/или	Не определена
BI-RADS 1	Отрицательный	Симметричные и без масс, архитектурные искажения или подозрительные кальцификаты	0 %
BI-RADS 2	Доброкачественный	Нет возможности малигнизации	0 %
BI-RADS 3	Вероятно	Предлагается короткое интервальное наблюдение	Доброкачественный <2 % вероятность злокачественного новообразования
BI-RADS 4 Для маммографии и УЗИ их можно разделить следующим образом:	Подозрение на злокачественное новообразование	Биопсия должна быть рассмотрена	2–94 % вероятность злокачественного новообразования
BI-RADS 4A	Низкое подозрение на злокачественное новообразование	Биопсия должна быть рассмотрена	(2–9 %)
BI-RADS 4B	Умеренное подозрение на злокачественное новообразование	Биопсия должна быть рассмотрена	(10–49 %)
BI-RADS 4C	Высокое подозрение на злокачественное новообразование	Биопсия должна быть рассмотрена	(50–94 %)
BI-RADS 5	Очень наводит на мысль о злокачественных новообразованиях	Должны быть приняты соответствующие меры	>95 % вероятность злокачественного новообразования
BI-RADS 6	Известное злокачественное новообразование, подтвержденное биопсией	При наличии нескольких результатов категории BI-RADS для экзамена присваивается высшая категория в следующей иерархии, от самой низкой к самой высокой: 1, 2, 3, 6, 0, 4, 5.	Определена

Классификация

Исследованиям по визуализации молочной железы присваивается одна из семи категорий оценки (см. табл. 1).

Кальцификаты молочной железы на маммографии

Дескрипторы распространения

1. Диффузный: Эти кальцификации беспорядочно распределены в груди. Если они точечные и аморфные в этом распределении, они обычно доброкачественные, особенно двусторонние.

В Рис. 2 показывает диффузные доброкачественные круглые и точечные кальцификаты, распределенные беспорядочно и в Рис. 3 показывает диффузно рассеянный мелкий плеоморфные и тонкие линейные обызвествления (Рис. 2, Рис. 3).

2. Регионарные: кальцинаты, занимающие площадь ткани молочной железы более 2 см, являются регионарными в Рис. 4 показывает региональные точечные кальцификации Проекции и изображения томосинтеза и в Рис. 5 эти кальцификации можно лучше оценить на изображениях томосинтеза в Рис. 6 показывает хорошо плеоморфные кальцификации, наблюдаемые в региональном распределении (Рис. 4, Рис. 5 и Рис. 6).

3. Сгруппированный: используется, когда несколько кальцинатов обнаруживаются на небольшой площади. Нижняя граница — пять обызвествлений в 1 см. Верхний предел этих обызвествлений — это когда большое количество обызвествлений находится в пределах 2 см друг от друга (рис. 7 и рис. 8).

На рис. 7 показаны сгруппированные мелкие плеоморфные кальцификации на стандартном и на рис. 8 показывает эти кальцификации при томосинтезе.

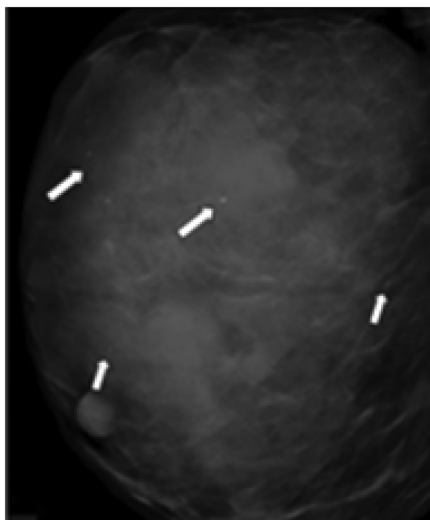


Рис. 2. Диффузные доброкачественные круглые и точечные кальцификаты

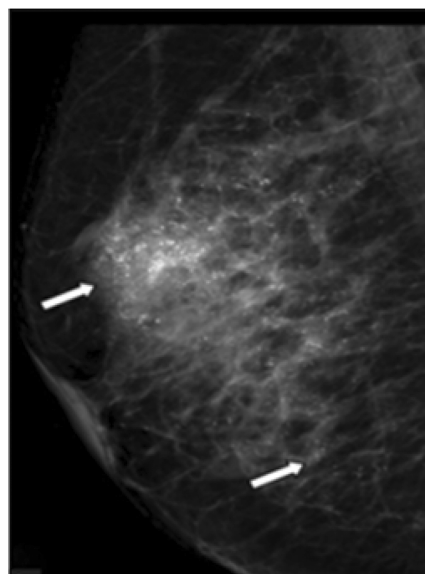


Рис. 3. Показывает диффузно рассеянный мелкий плеоморфные и тонкие линейные

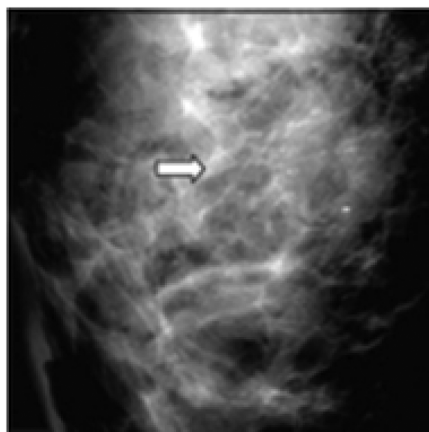


Рис. 4. Региональные точечные кальцификации

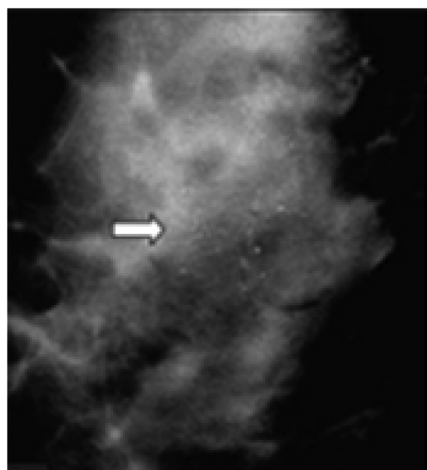


Рис. 5. Регионарные кальцинаты

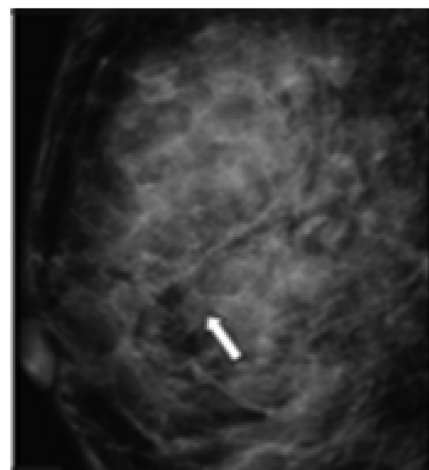


Рис. 6. Регионарные кальцинаты

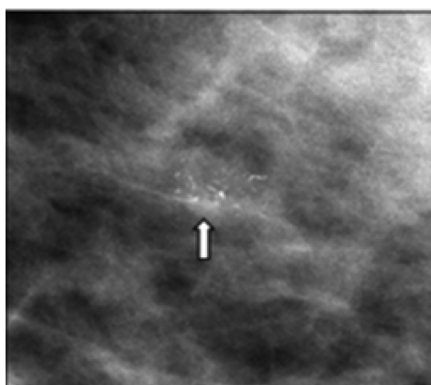


Рис. 7. Сгруппированные кальцинаты

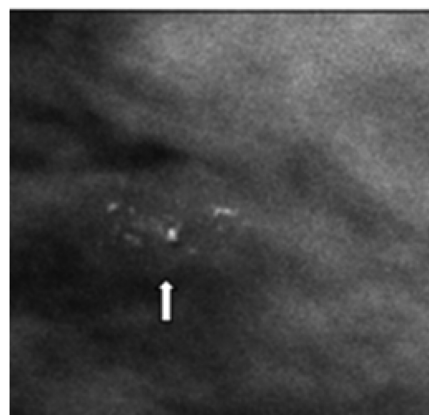


Рис. 8. Сгруппированные кальцинаты

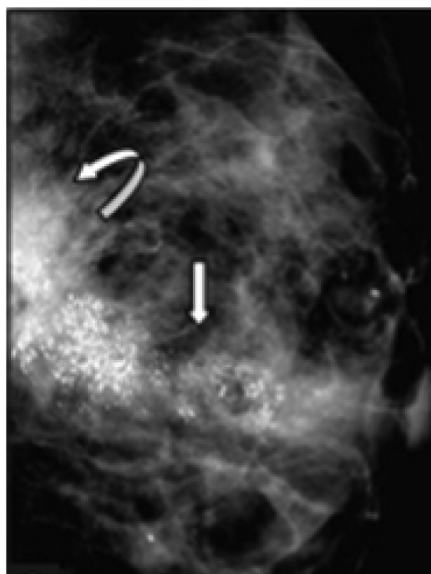


Рис. 9. Сегментарные кальцинаты

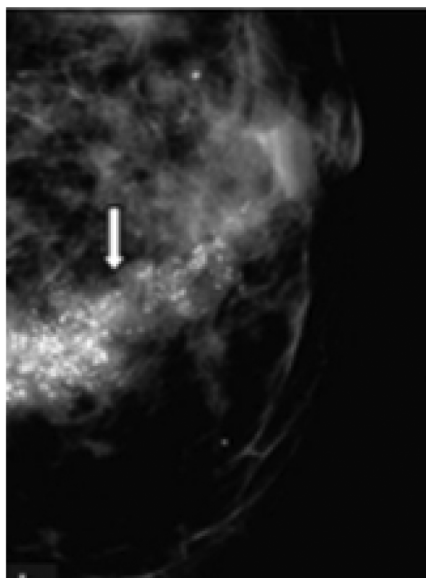


Рис. 10. Сегментарные кальцинаты

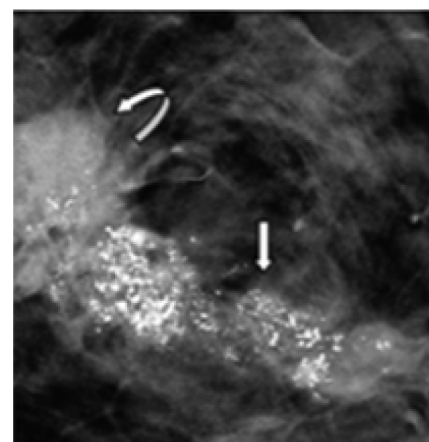


Рис. 11. Сегментарные кальцинаты

4. *Сегментарные*: такие кальцификации повторяют форму доли молочной железы, т. е. отложения кальция в протоках и ветвях. Они охватывают чуть меньше квадранта, имеют треугольную форму с вершиной, направленной к соску (рис. 9 и рис. 10) где показывает грубые гетерогенные и мелкие плеоморфные кальцификации в сегментарном распределении на стандартных MLO (рис. 9), СС (рис. 10) и томосинтезных изображениях (рис. 11).

Рентгеноплотное объемное образование также можно увидеть в задней части груди (изогнутая белая стрелка). Масса может быть лучше оценена на изображениях томосинтеза.

5. *Линейный*: они располагаются в виде линейного пути, который может разветвляться, что свидетельствует об отложении кальция в протоке, где показывает неравномерное рентгеноплотное образование с линейными кальцификациями. внутри очага поражения (изогнутая белая стрелка) рис. 12 [4].

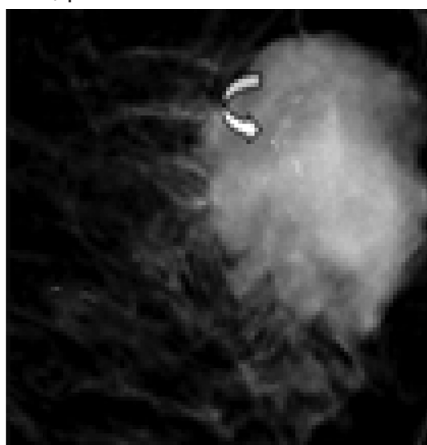


Рис. 12. Сегментарные кальцинаты

Морфологические дескрипторы

Обычно доброкачественные

1. *Сосудистые*: возникают из-за отложений кальция в стенки грудных артерий и отображаются как параллельные пути или железнодорожные пути, Классические сосудистые кальцификации, видимые в Рис. 13 и расширенный вид в Рис. 14.

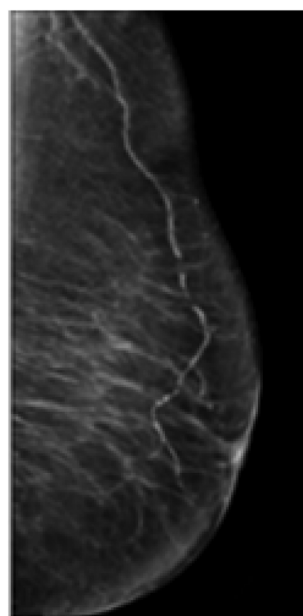


Рис. 13. Сосудистые кальцинаты

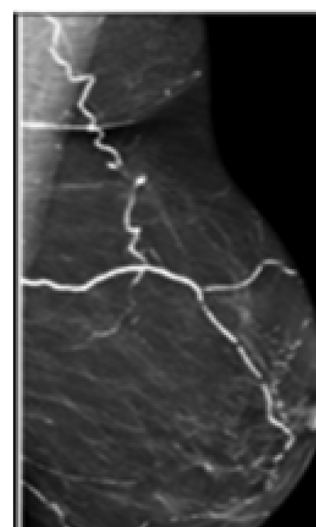

Рис. 14. Сосудистые кальцинаты

2. *Кожа*: соответствует обызвествлению сальных желез, Морфология многоугольная или иногда округлая с рентгенопрозрачным центром и локализуется в подгрудной складке, парастеральной области, подмышеч-

ной впадине или ареоле, где в Рис. 15 показывает кальцификацию кожи.

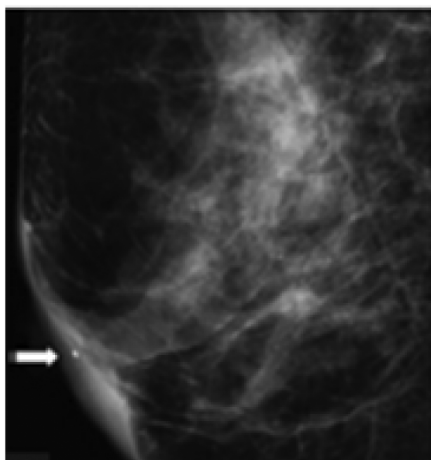


Рис. 15. Кожные кальцинаты

3. *Молоко кальция*: описывает осажденные кальцификации. внутри крошечных доброкачественных кист, которые лучше определяются в боковых проекциях и кажутся нечеткими в краниокаудальной проекции (Рис. 16 и Рис. 17).

4. *Грубая*: эти кальцификации, возникающие при инволютивных фиброаденомах, большие, плотные, с четкими краями и размером от 2 до 3 мм (Рис. 18).

5. *Крупные палочковидные*: доброкачественное секреторное заболевание, эктазия протоков или мастит плазматических клеток приводит к образованию солидных, больших, плотных палочковидных или более тонких палочковидных кальцинатов, ориентированных вдоль молочных протоков (Рис. 19).

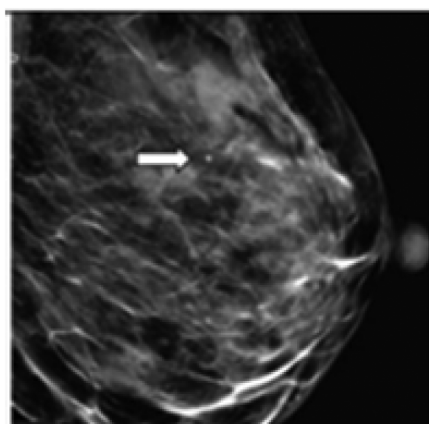


Рис. 16. Молоко кальция кальцинаты

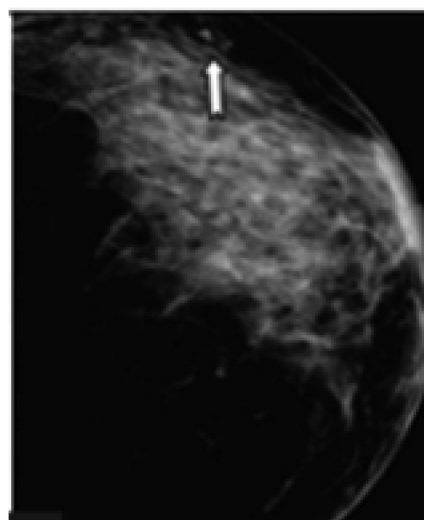


Рис. 17. Осажденные кальцинаты

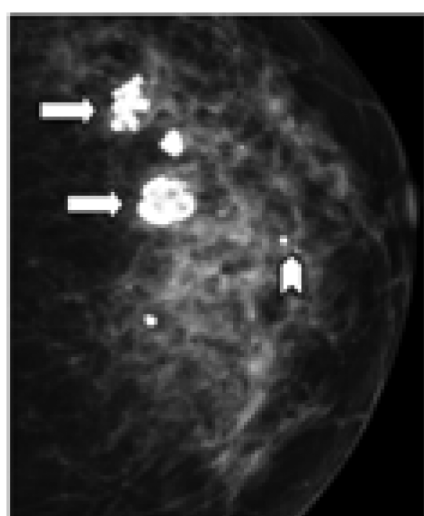


Рис. 18. Грубые кальцинаты

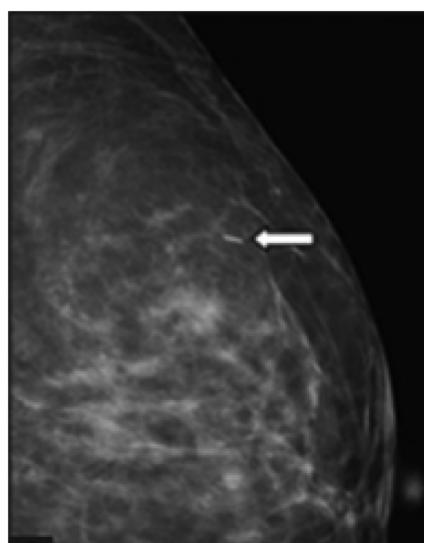


Рис. 19. Крупные кальцинаты

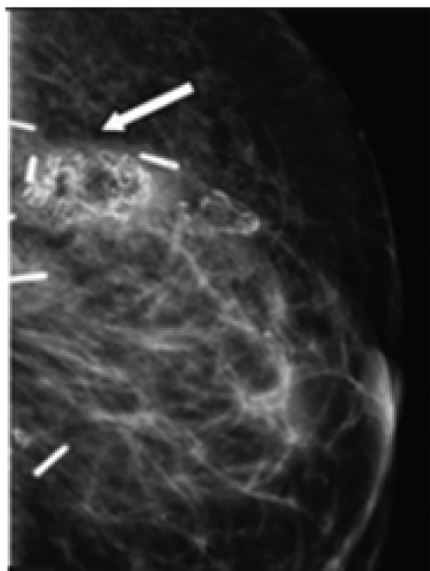


Рис. 20. Дистрофические кальцинаты

6. *Дистрофические*: они представляют собой грубые, пластинчатые, толстые кальцификации, обычно > 1 мм, и имеют тенденцию к слиянию (Рис. 20).

7. *Круглые*: они доброкачественные и обычно имеют размер <1 мм. Их называют точечными, если они имеют размер 0,5 мм или меньше (Рис. 21).

8. *Ободок*: это кальцификации типа яичной скорлупы с рентгенопрозрачными центрами, которые практически всегда доброкачественны (Рис. 22) [4].

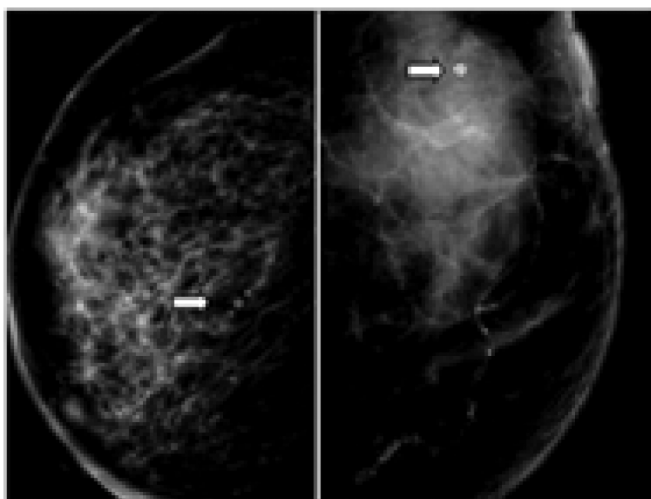


Рис. 22. Круглые кальцинаты

Морфологические дескрипторы

Подозрительная морфология

1. *Крупнозернистые неоднородные*: это кальцинированные частицы неправильной формы, размер кото-

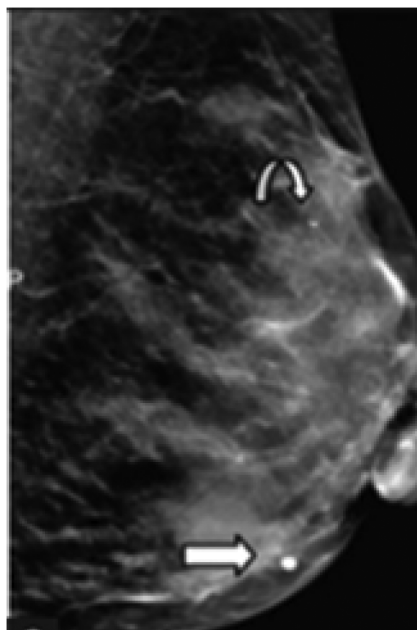


Рис. 21. Круглые кальцинаты

рых варьируется от 0,5 до 1 мм, Грубые неоднородные кальцификации (прямые белые стрелка) можно увидеть внутри частично очерченного овала, рентгеноплотной масса, вероятно, инволюционная фиброаденома Рис 23.

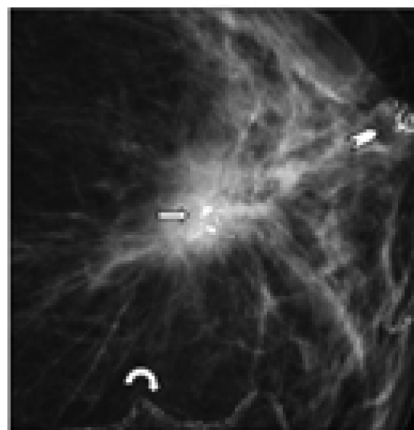


Рис. 23. Крупнозернистые неоднородные кальцинаты

2. *Аморфные*: они соответствуют настолько мелким кальцификациям (<0,1 мм), что их невозможно ни подсчитать, ни определить по форме (Рис. 24).

3. *Мелкие плеоморфные*: они соответствуют кальцификациям разного размера и формы размером <0,5 мм (Рис. 25).

4. *Мелколинейное или тонколинейное ветвление*: они имеют линейную форму, потому что карцинома протоков in situ (DCIS) растет в ветвящихся протоках и выглядит как маленькие сломанные иглы с заостренными концами или может иметь вид «точка-тире» (Рис. 26) [4].

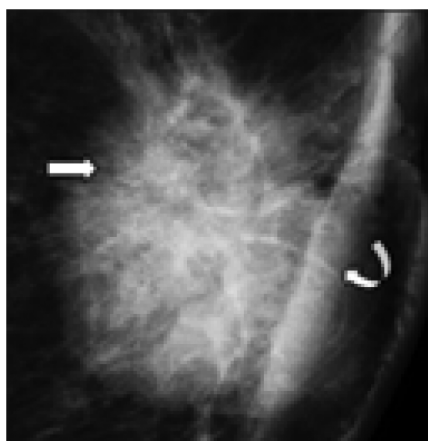


Рис. 24. Аморфные кальцинаты

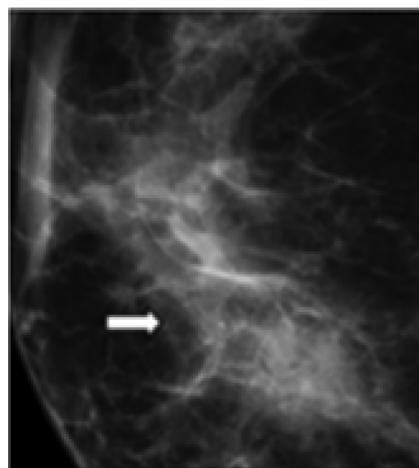


Рис. 25. Мелкие плеоморфные кальцинаты

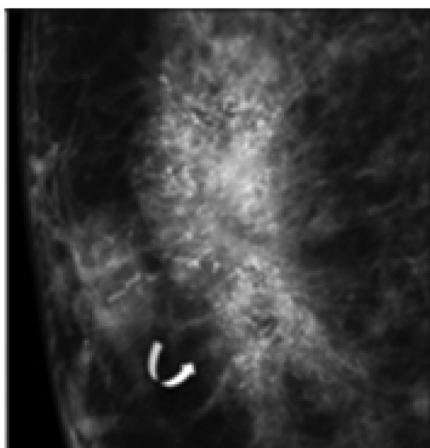


Рис. 26. Мелкие плеоморфные кальцинаты

Заключение

Использование BI-RADS для стандартизированной заключения помогает принять наиболее правильное решение, служит полезным инструментом для сбора данных и контроля качества исследования.

В руководстве BI-RADS описывается методология медицинского заключения по результатам полученных изображений молочных желез (ММГ, УЗИ, МРТ), и используется стандартизированный язык описания исследования. Категории диагностической оценки указывают на относительную вероятность нормального, доброкачественного или злокачественного диагноза, основанного исключительно на результатах полученных изображений. Одна из семи заключительных категорий оценки должна использоваться в заключении каждого выполненного исследования молочных желез.

ЛИТЕРАТУРА

1. Eurorad teaching files: Case 420.
2. Paredes E.S. Atlas of mammography. Lippincott Williams & Wilkins. (2007) ISBN:0781764335. Read it at Google Books — Find it at Amazon— Find it at Amazon.
3. Hernández P.L.A, Estrada T.T., Pizarro A.L., Cisternas M.L.D, Tapia C.S. Breast calcifications: Description and classification according to BI-RADS 5th edition. Rev Chil Radiol 2016; 22:80–91.
4. D'Orsi CJ, Sickles EA, Mendelson EB, Morris EA, et al. ACR BI-RADS Atlas, Breast Imaging Reporting and Data System. Reston, VA: American College of Radiology; 2013.
5. D'Orsi C.J., Sickles E.A., Mendelson E.B., Morris E.A., et al. ACR BI-RADS
6. Atlas, Breast Imaging Reporting and Data System. Reston, VA:
7. American College of Radiology; 201

© Алсаджер Хуссейн (h.sajerov@gmail.com); Филиппович Юрий Николаевич (y_philippovich@mail.ru);
Бекетова Татьяна Валентиновна (tvbek@rambler.ru)
Журнал «Современная наука: актуальные проблемы теории и практики»