

ДИАГНОСТИКА И ИНТЕРВЕНЦИОННОЕ ЛЕЧЕНИЕ КАРОТИДНОЙ ПАТОЛОГИИ. КРАТКИЙ ИСТОРИЧЕСКИЙ ЭКСКУРС. ОСОБЕННОСТИ ИНТЕРВЕНЦИОННОГО ПОСОБИЯ СОЧЕТАННОЙ КАРОТИДНОЙ И КАРДИАЛЬНОЙ ПАТОЛОГИИ

DIAGNOSIS AND INTERVENTIONAL
TREATMENT OF CAROTID PATHOLOGY.
A BRIEF HISTORICAL EXCURSION.
FEATURES OF INTERVENTIONAL
BENEFITS FOR COMBINED CAROTID
AND CARDIAC PATHOLOGIES

F. Yuldashev
K. Petrosyan
G. Dadabaev
V. Suladze

Summary. The presented review systematizes the historical aspects of invasive treatment of obstructive lesions of the carotid arteries, starting from the earliest mentions in ancient Greek mythology and ending with modern interventional technologies. Detailed consideration is given to methods for diagnosing internal carotid artery stenosis, such as duplex scanning, CT angiography, MR angiography, and digital subtraction angiography, with their comparative analysis in patients with combined carotid and cardiac pathology. Special attention is paid to the evolution of surgical and endovascular techniques, including carotid endarterectomy and carotid artery stenting with various protective devices. A key section of this work is devoted to analyzing treatment strategies for patients with combined cardiac and carotid pathology. Based on data from international studies (SAPPHIRE, CREST, FRIENDS) and the clinical experience of domestic centers, the benefits, and risks of single stage, staged, and hybrid approaches in the treatment of these patients have been evaluated. The work emphasizes the lack of a unified strategy in the current literature and the need for an interdisciplinary approach in selecting the optimal treatment strategy for each category of patients.

Keywords: carotid stenosis, carotid endarterectomy, carotid artery stenting, combined carotid and cardiac pathology, hybrid treatment strategies.

Юлдашев Фаридун Шомуратович

Врач, ФГБУ Национальный медицинский
исследовательский центр
сердечно-сосудистой хирургии им. А.Н. Бакулева
faridun.yuldashev@mail.ru

Петросян Карен Валерьевич

доктор медицинских наук, врач, ФГБУ Национальный
медицинский исследовательский центр
сердечно-сосудистой хирургии им. А.Н. Бакулева
dr.petrosian@gmail.com

Дадабаев Гуламжан Мураджанович

кандидат медицинских наук, врач, ФГБУ Национальный
медицинский исследовательский центр
сердечно-сосудистой хирургии им. А.Н. Бакулева
dgmed83_83@mail.ru

Суладзе Владимир Георгиевич

кандидат медицинских наук, врач,
сердечно-сосудистый хирург, ФГБУ Национальный
медицинский исследовательский центр
сердечно-сосудистой хирургии им. А.Н. Бакулева
vsuladze@yandex.ru

Аннотация. В представленном обзоре систематизированы исторические аспекты инвазивного лечения обструктивных поражений сонных артерий, начиная с первых упоминаний в древнегреческой мифологии и заканчивая современными интервенционными технологиями. Подробно рассмотрены методы диагностики стенозов внутренней сонной артерии, такие как: дуплексное сканирование, КТ-ангиография, МР-ангиография и цифровая субтракционная ангиография с их сравнительным анализом у пациентов с сочетанной каротидной и кардиальной патологией. Особое внимание уделено эволюции хирургических и эндоваскулярных методик, включая каротидную эндартерэктомию и стентирование сонных артерий с различными защитными устройствами.

Ключевой раздел данной работы посвящен анализу стратегий лечения пациентов с сочетанной кардиальной и каротидной патологией. На основании данных международных исследований (SAPPHIRE, CREST, FRIENDS) и клинического опыта отечественных центров оценены преимущества и риски одномоментного, этапного и гибридного подходов в лечении данных пациентов. Работа подчеркивает отсутствие единой стратегии в современной литературе и необходимость междисциплинарного подхода к выбору оптимальной тактики лечения для каждой категории пациентов.

Ключевые слова: каротидный стеноз, каротидная эндартерэктомия, стентирование сонных артерий, сочетанная каротидная и кардиальная патология, гибридные стратегии лечения.

Введение

Согласно мировой статистике, ежегодно регистрируется порядка 6,5 миллионов первичных случаев развития ишемического инсульта [1]. Инсульт — вторая по распространенности причина смерти и одна из основных причин инвалидизации взрослого населения. При этом одним из основных этиологических факторов развития ишемического инсульта, составляющего около 20 % от всего пула причин, является окклюзия атеросклеротически измененной области бифуркации общей сонной артерии. Следует также отметить, что атеросклероз сонных артерий часто протекает бессимптомно вплоть до манифестации развернутой клинической картины инсульта. Также немало важными являются такие факторы риска, как сахарный диабет, гипертоническая болезнь, гиперлипидемия и курение значительно усугубляющие течение атеросклеротической болезни. Несмотря на то, что не у всех пациентов с атеросклеротическим поражением сонных артерий наблюдается манифестация картины ишемического инсульта, при этом, существует выраженная корреляция между степенью стеноза области бифуркации общей сонной артерии и выраженностью клинических проявлений ишемии головного мозга [2].

Под термином «клинически значимый стеноз области бифуркации общей сонной артерии» в различных источниках обозначается разная степень стеноза, однако при системном анализе вышеупомянутых работ это значение верифицировано в диапазоне от 50 до 60 %. Стоит отметить, что распространенность данной патологии в общей популяции составляет приблизительно 0,5 %–1 %, при этом, данное значение находится в прямой корреляции с возрастом, и у лиц в возрасте более 65 лет данное значение составляет уже выше 1 %. Примечательным является тот факт, что учету не подвергаются ситуации с так называемым «молчащим стенозом», достигающим порой значений обструкции области бифуркации общей сонной артерии > 70 %. При этом, учитывая, данную патологию распространенность атеросклеротического поражения сонных артерий увеличивается до 3,1 %. Говоря про прямую корреляцию распространенности вышеописанного заболевания с возрастом пациентов и учитывая системность данной патологии, очевидным становится тот факт, что изолированное поражение каротидного бассейна является крайне редкой находкой. В связи с чем актуальности набирает проблема интервенционного лечения сочетанной каротидной и кардиальной патологии [3].

В данном литературном обзоре рассмотрены основные проблемы, касающиеся диагностики и интервенционного лечения, сопутствующей каротидной и кардиальной патологии, а также приведен краткий исторический очерк по данной теме.

Исторические аспекты инвазивного лечения обструктивных поражений сонных артерий

В контексте исторического развития оценки значимости брахиоцефальных артерий в перфузии головного мозга точкой отсчета можно считать дату возведения древнегреческого Парфенона (447–438 год до нашей эры), поскольку именно на одном из барельефов Парфенона, отображающих эпизод древнегреческой мифологии, изображен кентавр сдавливающий сонную артерию латифскому войну (рис. 1).




Рис. 1. Барельеф Парфенона отображающий цикл древнегреческой мифологии — битву лапифов с кентаврами или Кентавромахию

По мере увеличения общей продолжительности жизни населения земли и, как следствие, увеличения количества хронических, вялотекущих заболеваний, таких как атеросклероз, врачи и ученые своего времени стали активно заниматься поиском патогенетической основы развития данных состояний. Однако, принимая во внимание сложность патологических процессов, научное обоснование их развития удалось получить лишь в начале 20-го века. Так, после открытия Gowers WR и соавторов в 1875 году роли окклюзии брахиоцефальных артерий в развитии ишемического инсульта, Н. Chiari в 1905 году провел систематический анализ 400 аутопсийных материалов и окончательно закрепил роль области бифуркации сонных артерий в развитии ишемии головного мозга. Данную работу по праву можно считать первым задокументированным случаем описания патофизиологии церебральной эмболии. На основании наблюдений представленных Н. Chiari, J. Hunt представил серию описания клинических случаев гемипареза у пациентов на фоне прекращения пульсации сонных артерий с контралатеральной стороны поражения [4].

По-настоящему прорывной можно считать работу E. Monitz. В 1927 году он впервые представил результат церебральной ангиографии на заседании неврологического общества в Париже. Уже в 1936 году O. Sjöqvist впервые описал случай окклюзии внутренней сонной артерии (ВСА) установленной по данным ангиографии. Данная работа является отправной точкой на пути к инвазивному лечению атеросклеротического поражения ВСА, поскольку она обеспечила оперирующим хирургам возможность увидеть первопричину поражения — «я вижу причину и пойму как это лечить» [5].

Спустя почти 20 лет, в 1953 году, M. De Bakey впервые в мировой практике выполнил каротидную эндартерэктомию (КЭАЭ) из внутренней сонной артерии 53-летнему мужчине с транзиторными ишемическими атаками. Сравнительная простота и эффективность данной процедуры позволила эффективно выстроить кривую обучения для хирургов по всему миру и по праву занять место «золотого стандарта» лечения патологии ВСА на долгие годы вперед.

По мере внедрения в медицинскую практику эндоваскулярных методов лечения патологии сердца и сосудов были также предложены интервенционные методы борьбы с обструктивным поражением сонных артерий. Так, к примеру, в 1981 году K. Mathias впервые выполнил эндоваскулярную баллонную ангиопластику ВСА. Несмотря на ангиографический успех, данная процедура была признана не эффективной из-за высочайшего риска развития ишемических церебральных осложнений на фоне дефрагментации атеромы, миграции её компонентов по ходу кровотока и феномена «эластического возврата» после баллонной ангиопластики [6].

По мере поступления в клиническую практику новых имплантируемых устройств, в частности внутрисосудистых стентов, начала нарастать и публикационная активность в данной области. Так в 2001 году опубликованы результаты исследования CAVITAS. В рамках данного исследования выполнялось стентирование ВСА, однако без применения защитного устройства. Результаты вмешательства были неоспоримо лучше, чем при обычной баллонной ангиопластике, однако в значительной мере уступали КЭАЭ.

Уже в 2004 году, в рамках исследования SAPHIRE проводилось сравнение результатов КЭАЭ и стентирования сонных артерий (СтСА) с применением защитных устройств дистального типа. Данные защитные устройства представляют собой конусообразный микрофильтр, способствующий прохождению кровотока через поры и задерживающий возможные микро- и макро-эмболы потенциально возникающие в процессе имплантации и оптимизации стента (рис. 2) [7].

Работа в данной области продолжалась и уже в 2010 году опубликованы результаты исследования CREST в ко-




Рис. 2. Устройство защиты от эмболии дистального типа

торых представлены неоспоримые доказательства необходимости применения защитных устройств при выполнении эндоваскулярных вмешательств на ВСА. Стоит отметить, что именно исследования CREST и SAPHIRE условно сопоставили эффективность КЭАЭ и СтСА и сделали их равнозначными оперативными методами борьбы с обструкцией ВСА.

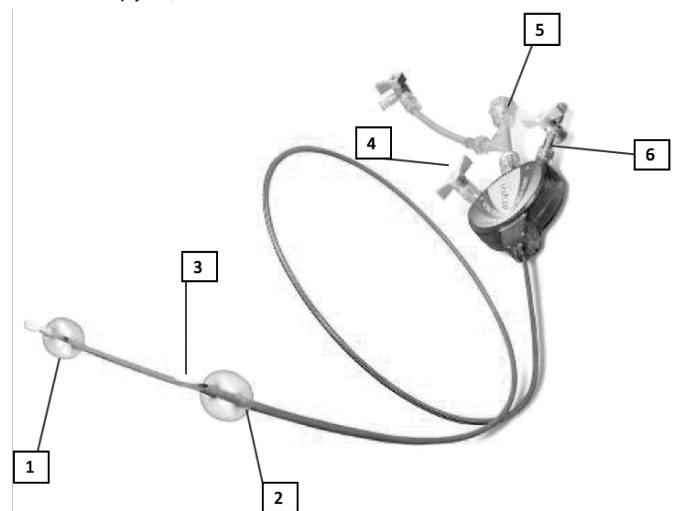


Рис. 3. Устройство защиты от эмболии проксимального типа

1 — дистальный баллон, раздуваемый в наружной сонной артерии. 2 — проксимальный баллон раздуваемого в общей сонной артерии. 3 — выводной порта рабочего канала. 4 — порт для сдувания/раздувания проксимального и дистального баллонов. 5 — гемостатический клапана. 6 — порт для промывания микротуб проксимального и дистального баллонов.

Если основополагающий метод КЭАЭ претерпел мало изменений с 1953 года, то с течением времени в арсенале эндоваскулярного хирурга продолжают появляться всё больше инструментов, потенциально способствующих улучшению результативности СтСА. Так, к примеру, в 2010 году, после клинических испытаний, было представлено новое устройство защиты проксимального типа — MO.MA (рис. 3) [8].

Принцип действия данного защитного устройства основан на реверсивном кровотоке за счет интракардиальных коллатералей и «вымыванию» потенциальных эмболов из системы внутренней сонной артерии.

Современные методы диагностики стенотических поражений ВСА

Дуплексное ультразвуковое сканирование

Являясь неинвазивным методом диагностической визуализации, дуплексное ультразвуковое сканирование представляет собой один из наиболее широко применяемых методов диагностики стенотического поражения сонных артерий. Последовательность эхо импульсов формирует отображение сканируемой области в виде «цветового» пятна, при этом градация цветовых шкал напрямую зависит от удаленности отражающего импульс объекта, что позволяет оценить кровоток в исследуемой зоне (рис. 4).

Другим распространенным методом УЗ-диагностики стенотических поражений брахиоцефальных артерий является серошкальное сканирование в В-режиме (grey-scale B-mode). При этом данный метод ориентирован на изучение анатомических особенностей исследуемой зоны, в частности зоны стеноза. Стоит отметить, что в ходе исследования участков атеросклеротического поражения сосудов с помощью данного метода отчетливо визуализируются зоны самого стеноза, также, исходя из экзогенности атеросклеротических наложений, представляется возможным оценить структуру самой бляшки с целью определения дальнейшей тактики лечения (рис. 5).

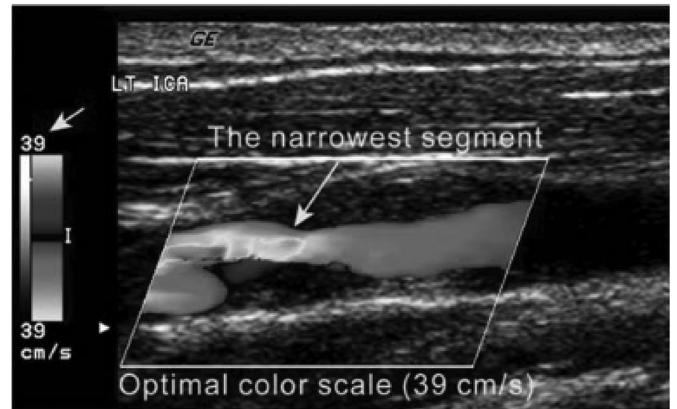


Рис. 4. Дуплексное ангиосканирование сонных артерий. Цветное доплеровское изображение, полученное с оптимальной настройкой цветовой шкалы, показывает область наибольшей скорости, которая соответствует самому узкому сегменту ВСА

Первая оценка толщины стенки сонной артерии в соотношении интима-медиа с помощью ультразвука в В-режиме и с подтверждением полученных данных по средствам гистологического исследования была выполнена в 1986 году под руководством Pignolic и соавт. С этих пор оценка толщины сосудистой стенки в соотношении интима-медиа в В-режиме позволила провести множество исследований для изучения корреляции между возникновением атеросклероза сонных артерий и такими факторами, как возраст, пол, раса, наличие/отсутствие сахарного диабета, частота пульса и вредные привычки [9].

Поскольку диагностика в В-режиме зависит от соотношения толщины интима-медиа, точное определение

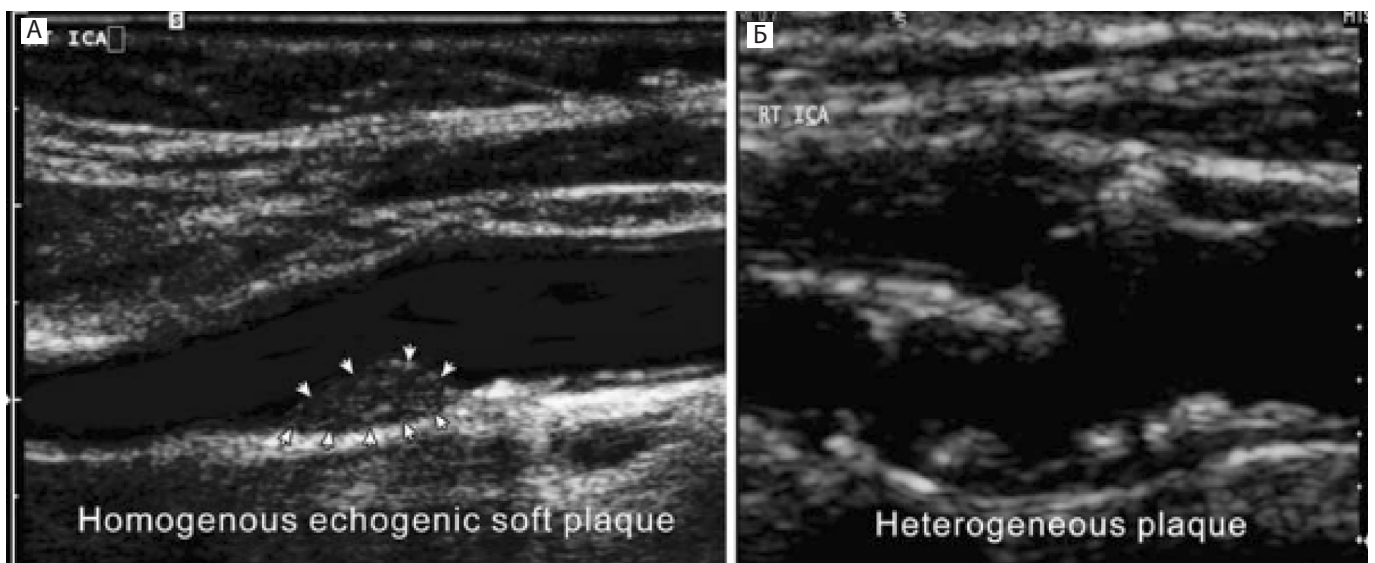


Рис. 5. Дуплексное ангиосканирование сонных артерий в В-режиме (А) Мягкая бляшка — однородная эхогенность не обызвествленной бляшки. (Б) Неоднородная бляшка. На ультразвуковом изображении в серой шкале показана неоднородная бляшка (нестабильная бляшка) в проксимальном отделе правой ВСА.

границ стенок является основополагающим фактором в диагностике. Чтобы свести к минимуму вариативность толщины интима-медиа (в 2–4 раза) в 1994 году Selzer R. и соавт., впервые использовали автоматизированный алгоритм обнаружения краев интимы, при котором была определена точка максимальной интенсивности градиента в перпендикулярном срезе сосуда, и таким образом проведено четкое разграничение структур [9].

Мультиспиральная КТ-ангиография сонных артерий

При выполнении рутинного ангиографического исследования объемного органа получается двухмерное изображение, при этом большая часть информации теряется. Для того чтобы нивелировать этот недостаток, в 1973 году был разработан первый компьютерный томограф, который оказался в 100 раз чувствительнее традиционного рентгеновского аппарата. При КТ-ангиографии выполняется построение изображения трехмерного тела на основе срезов, а для всего трехмерного тела генерируется серия изображений — срезов (определенной толщины). С целью улучшения визуализации, при помощи программного обеспечения можно свободно выполнить трехмерную реконструкцию исследуемого сегмента из двухмерных послойных срезов (рис. 6) [10].

Оборудование КТ-ангиографа состоит из источника рентгеновского излучения, который с одной стороны облучает часть трехмерного тела и детектора, принимающего сигналы с обратной стороны. Источник и детектор вращаются вокруг тела, позволяя получить изображения срезов, и таким образом выполняют полное сканирование всего тела. КТ-ангиография позволила значительно сократить количество используемого контрастного вещества, необходимого для исследования, по сравнению с традиционной ангиографией, что стало своего рода революцией в медицинской визуализации.

По мере развития технологий обработки и анализа изображений были предложены полуавтоматические и автоматические программы анализа и построения 3D КТ-ангиографии. Так, в ходе недавно выполненного исследования, посвященного использованию автоматизированной серии КТ-ангиографий с последующим автоматическим анализом полученных результатов, была отмечена довольно высокая точность обнаружения стенозов сонных артерий, составившая порядка 75 %. При этом вначале исследователи провели нормализацию исходных изображений — срезов, а далее следовала автоматическая идентификация интересующей области, в данном случае зоны бифуркации сонных артерий в диапазоне пороговых значений плотности в 200–450 Hу и диаметра 2–6 мм соответственно, что соответствует маркировке сонной артерии. Следует также отметить,

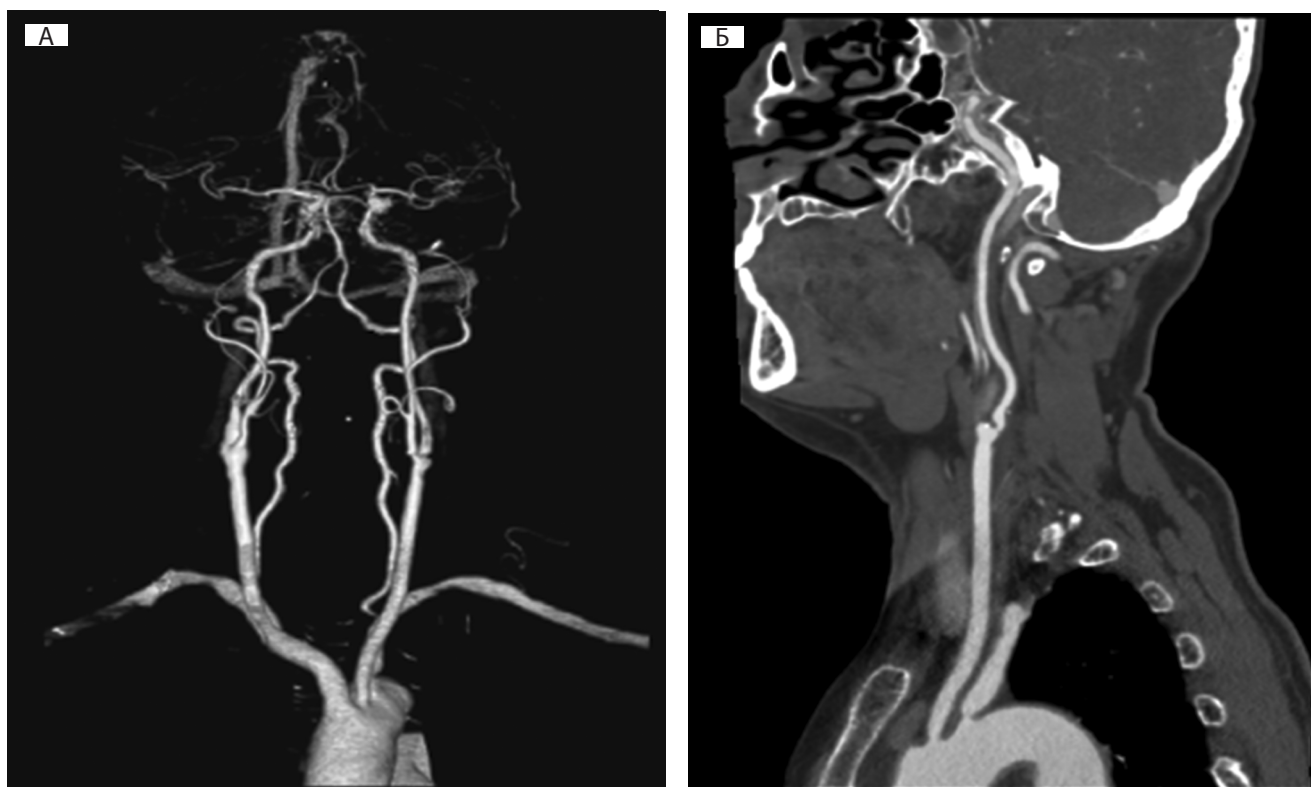


Рис. 6. Демонстрация возможности КТ-ангиографии сонных артерий

А — трехмерная реконструкция КТ ангиографии брахицефальных артерий; Б — двухмерное изображение (продольный срез) на уровне бифуркации общей сонной артерии

что на сегодняшний день популярность набирает так называемый обратный подход, при котором до выведения сонной артерии сегментируется и удаляется область кости, при этом подходе точность проведения исследования составляет уже порядка 99 %. В будущем также планируется введение в данный протокол оценки скорости кровотока, что может еще больше повысить диагностическую эффективность КТ-ангиографии [11].

Магнитно-резонансная ангиография

На сегодняшний день МРТ-ангиография широко используется для выявления различной патологии сонных артерий. С целью повышения точности базовой методики МРТ, и удовлетворения потребности в регистрации информации о кровотоке, был разработан метод магнитно-резонансной ангиографии (МРА). При этом, чтобы добиться получения изображения движущейся крови по сосудам, и подавить статическое электрическое поле, генерируемое окружающими тканями, используется так называемая проекционная МРА-визуализация. Так в одном из крупных исследований, коллегия авторов во главе с Vanninen R, используя современные протоколы процессинга полученных данных, обнаружила, что процент выявления стеноза сонных артерий (n=55) с помощью проекционной МРА по всем актуальным критериям значительно выше, чем при стандартной «непроекционной» МРА [30]. В другом крупном исследовании Claudia Fellner и соавторы сравнивали чувствительность и специфичность методов обычной МРТ-ангиографии с МРТ-ангиографией высокого разрешения и контрастным усилением (high-resolution contrast-enhanced HRCE), а также метод контрастно усиленной 3-х мерной магнитно-резонансной ангиографии (TOF) с временным разрешением в серии у 21 пациента. По результатам исследования чув-

ствительность всех методик по отношению к стенозам брахиоцефальных артерий составила 100 %. При этом специфичность контрастно-усиленной 3-х мерной магнитно-резонансной ангиографии (TOF) была наибольшей и составила 96,7 % в сравнении с МРТ-ангиографией высокого разрешения и контрастным усилением составившей 80,6 %. Метаанализ показал, что общая чувствительность и специфичность TOF MRA для диагностики тяжелого стеноза сонных артерий ($70\% \leq S \leq 99\%$) составляет 91,2 % и 82,3 % соответственно. Таким образом, TOF MRA является наиболее специфичной и чувствительной методикой МР диагностики стенозов брахиоцефальных артерий [12].

На сегодняшний день широкую популярность обрело использование компьютерных программ автоматизированной сегментации сосудов, что позволяет выполнить максимально точную ангиографию. Так в исследовании под руководством Hoyos MN и соавт. в эксперименте с использованием метода сегментации волн, при котором алгоритм вычисляет распространение виртуальной волны для сегментации сосуда после ручной идентификации начальной и конечной точек трехмерной траектории, автоматическая ангиометрия показала высокий коэффициент корреляции ($r=0,99$) с истинным диаметром. В другом, уже клиническом исследовании с использованием полуавтоматической сегментации и стандартной мануальной ангиометрией сонных артерий, были выявлены различные степени соответствия результатов двух вышеописанных методик. В то время как артерии со стенозом в диапазоне от 1 до 49 % были идентифицированы со 100 % соответствием результатов, анализ артерий со стенозом в диапазонах от 50 до 69 % и от 70 до 99 % показал расхождение результатов автоматизированного и ручного выявления стенозов в диапазоне от 57 %

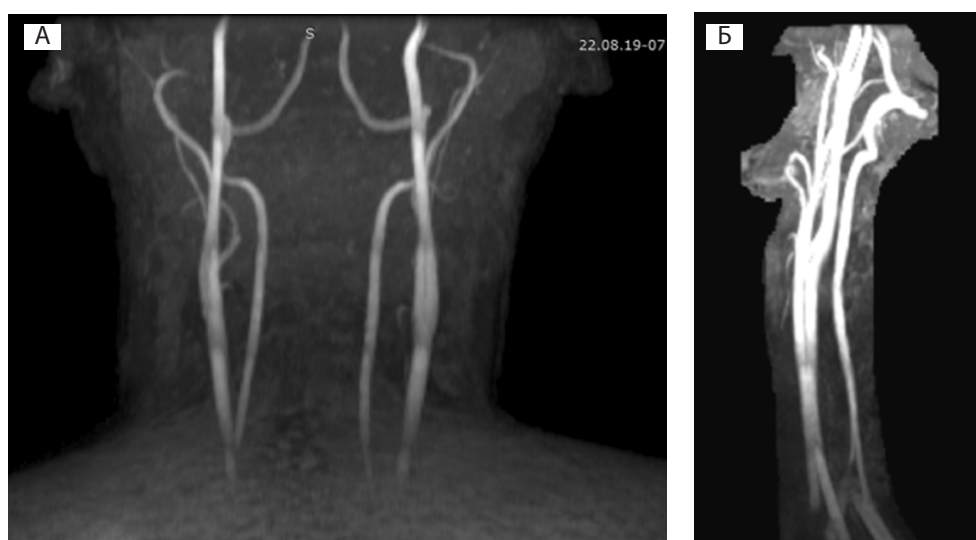


Рис. 7. Демонстрация возможности МР-ангиографии сонных артерий
 А — трехмерная реконструкция МР ангиографии брахиоцефальных артерий; Б — двухмерное изображение (сагиттальный срез) на уровне бифуркации общей сонной артерии

до 77 %, что натолкнуло коллегия авторов на необходимость совершенствования алгоритмов автоматизированного секвенирования сосудов. Основной проблемой автоматизированных систем секвенирования сосудов и выявления стенозов явилась верификация границ стенозированного сосуда, а также непосредственно стенок самого сосуда с необходимостью их ручного указания. Для решения данной проблемы в одном из недавних исследований под руководством Gao S и соавт. была предпринята попытка, создания модели самообучающейся программы с применением контролируемого классификатора k-NN для обнаружения границы просвета сосуда, как в неизмененных артериях (n=15), так и в пораженных атеросклерозом (n=20). В эксперименте с данной программой индекс сходства между показателями ангиометрии, выполненной программным обеспечением и ручным сегментированием зонированием составил 87 %, что явилось крайне высоким показателем сходства (рис. 7) [12].

Цифровая субтракционная ангиография

Инвазивная цифровая субтракционная ангиография (ЦСА) представляет собой обработку ангиографического изображения специальным программным протоколом, позволяющим получить изолированное изображение исследуемого сосуда при использовании малых доз контрастного агента [10]. В основе данного метода лежит сопряжение двух рентгеновских серий снимков до и после введения контрастного вещества. При этом по данным актуальных исследований, в сравнении со стандартной ангиографией, цифровая субтракционная ангиография имеет значительно более высокие показатели чувствительности, специфичности и точности (95 %, 99 % и 97 % соответственно) [11]. Цифровая субтракционная ангиография активно применялась в рандомизированных

исследованиях ECST (European Carotid Surgery Study) и NASCET (North American Symptomatic End arterectomy Trial) сравнивающих эффективность каротидной эндартерэктомии и каротидного стентирования при умеренных (от 50 до 69 %) и выраженных (от 70 до 99 %) стенозах сонных артерий согласно критериям NASCET (рис 8.) [15].

Данное исследование нашло применение и в ФГБУ НМИЦ ССХ им. А.Н. Бакулева, где ежегодно выполняется более 80 эндоваскулярных вмешательств при атеросклеротическом поражении внутренней сонной артерии. С целью оценки анатомии подводящих сосудов, а также для планирования операции, цифровая субтракционная ангиография применяется в качестве основного дооперационного метода диагностики. Также, применение субтракционной маски «roadmap» в значительной мере позволило сократить объем вводимого контрастного вещества, и, тем самым, снизить лучевую нагрузку на пациента и персонал [13] (рис. 9).

Оперативное лечение каротидной и сопутствующей кардиальной патологии

Говоря про патологические сужения сонных и позвоночных артерий в контексте этиологического фактора ишемического инсульта, было отмечено, что данная патология присуща взрослым слоям населения. Также был отмечен системный механизм атеросклеротического поражения сосудов, в связи с чем актуальность набирают методы интервенционной коррекции сочетанной кардиальной и каротидной патологии. Данные проблемы поднимаются в представленных ранее исследованиях. Так, в рамках исследования CREST при оценке непосредственных, средне-отдалённых и отдаленных (36 суток, 5 и 10 лет соответственно) результа-

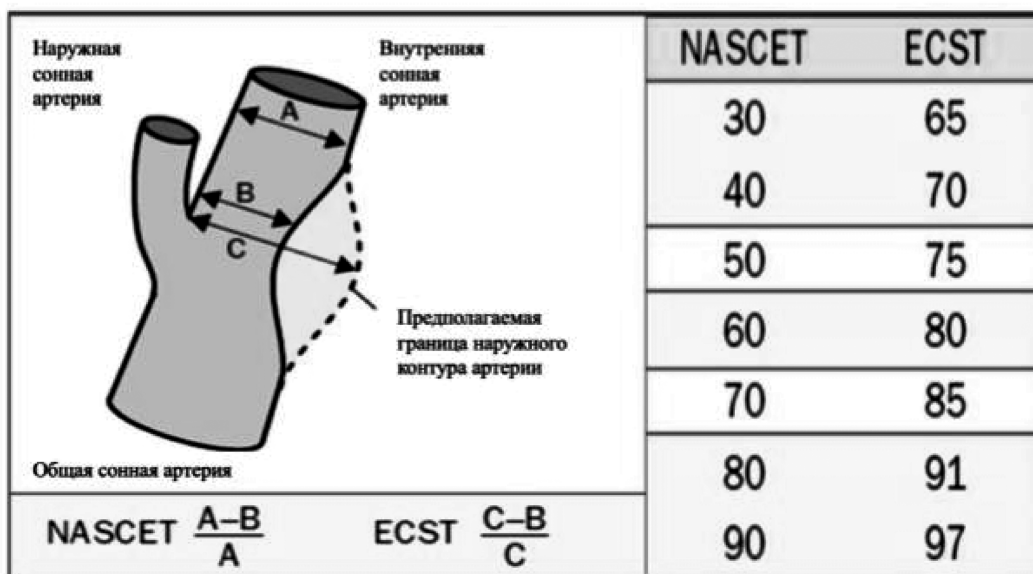

Рис. 8. Схематичное изображение алгоритма расчета степени стеноза ВСА по данным NASCET и ECST

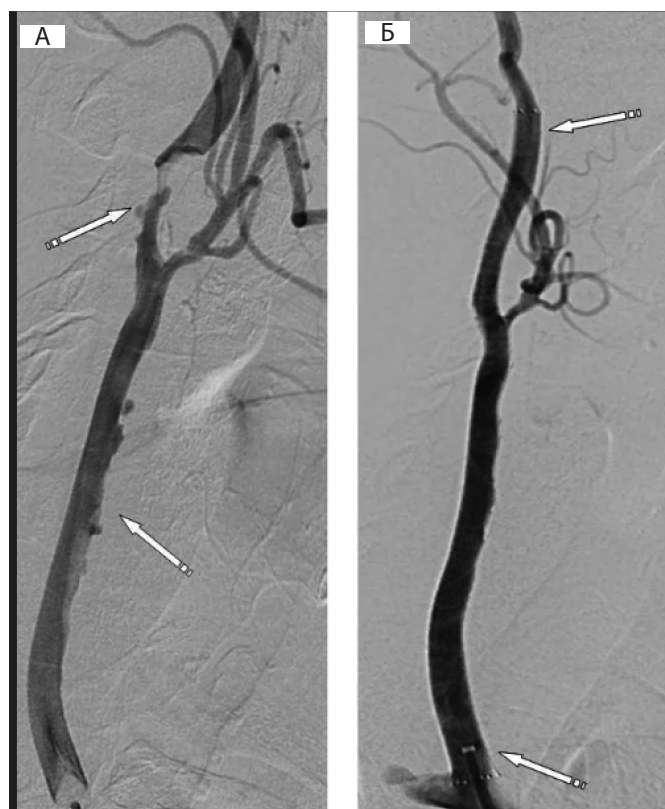

Рис. 9. Ангиография сонных артерий (А) До стентирования ВСА и ОСА (критическое сужение ВСА — отмечено стрелкой). (Б) После стентирования ВСА и ОСА

тов СтСА и КЭАЭ несмотря на практически одинаковую низкую частоту 30-дневной летальности, развития ишемического инсульта и неврологических осложнений, эндоваскулярный подход был более предпочтительной стратегией лечения у пациентов с крайне тяжелым риском при наличии коронарной патологии [14]. К аналогичному заключению приходит и коллегия авторов исследования SAPHIRE, отдавая предпочтение интервенционным пособиям при лечении стенозов ВСА у пациентов с сочетанной каротидной и кардиальной патологией. Несмотря на то, что данная проблема поднимается в таких крупных международных исследованиях, рассмотрена она скорее номинально [7].

В свою очередь, в международном регистре REACH у достаточно большого количества пациентов выявлены следующие сочетания атеросклеротических поражений: гемодинамически значимые поражения 3 артериальных бассейнов (коронарные, церебральные, периферические артерии) с характерной клинической картиной заболеваний в 3,3 % случаев, сочетанное поражение коронарных и церебральных артерий — в 8,4 %, коронарных и периферических артерий — в 11,8 %, церебральных и периферических артерий — в 3,8 % случаев [15].

Как было отмечено ранее, с увеличением возраста частота больных ишемической болезнью сердца (ИБС) и сочетанной патологией увеличивается, достигая примерного соотношения 36 случаев на 1000 пациентов старше 65 лет. В связи с чем F. Bassan и V. Azevedo опубликовали обобщённые мета-анализы литературных источников, посвящённых результативности этапных и одномоментных оперативных вмешательств по устранению каротидной и кардиальной патологии. При обобщении полученных данных было выявлено, что общий показатель летальности был самым высоким (до 4,6%), у больных, перенесших одномоментное коронарное шунтирование (КШ) и каротидную эндартерэктомию, тогда как проведение КШ перед отсроченной КЭАЭ было ассоциировано с высоким риском инсульта (до 6,3 %). Ожидаемо, показатель частоты развития послеоперационного ИМ был наиболее высоким у больных, перенесших первым этапом КЭАЭ, и вторым — КШ (до 6,5 %). Суммарный показатель (смерть + ИМ + инсульт) при любом — последовательном или одновременном кардит-хирургическом подходе был в пределах 11 % [16].

Обращаясь к опыту отечественных авторов, нельзя не отметить работы ученых ФГБУ НМИЦ ССХ им. А.Н. Бакулева МЗ РФ. В частности, работу под руководством М. Алшибая с соавторами, которые выполнили крупный сравнительный анализ одномоментной и этапной хирургической коррекции каротидной и кардиальной патологии у 130 пациентов. По результатам данной работы было отмечено, что при одномоментных хирургических вмешательствах показатель частоты периоперационного ИМ составил 4,5 %, частоты инсультов — 3,8 %, показатель летальность — 5,4 %. В свою очередь, при двухэтапных операциях, частота ИМ составила — 5,4 %, частота инсультов — 4,7 % и летальность была в пределах 6 % [17].

Также, нельзя не упомянуть работу В. Авалиани, в которой автор проводил сравнение одномоментной (n=51) и этапной (n=52) стратегии лечения у пациентов с сопутствующей каротидной и кардиальной патологией. По результатам наблюдений, частота госпитальной летальности при одномоментном подходе составила 7,8 %, в то время как при этапном — 3,8 %. В свою очередь, показатель ТИА также был выше в группе одномоментных вмешательств — 4 %, в то время как в этапной группе данный показатель составил 1,9 %. При этом показатели отдаленной выживаемости в группе этапных вмешательств по сравнению с сочетанными составили 79,1 % и 74,4 % соответственно [18].

В зарубежной литературе представлены сообщения о так называемых «гибридных» стратегиях лечения, подразумевающих эндоваскулярное стентирование ВСА с последующим выполнением операции КШ в этот же день. Так коллегия авторов во главе с M. Sahin предста-

вили результаты СтСА и КШ, выполненных в один день у 356 пациентов. Спустя календарный месяц суммарный показатель больших кардиальных и церебральных осложнений (БКЦО) составил 6,8 %, а общее число фатальных и не фатальных инсультов спустя 31 месяцев после операции составило 1,1 % (2 пациента) [19].

В одной из последних опубликованных работ, S. Micovic сравнивал результативность однодневного стентирования ВСА+ КШ и одномоментной КЭАЭ + КШ у 20 пациентов. В группе одномоментных вмешательств (КЭАЭ+КШ) летальность отмечалась у 1 (10 %) пациента и ещё у одного пациента (10%) отмечался инвалидизирующий инсульт, при нулевых показателях осложнений в группе однодневного стентирования ВСА+ КШ [20].

Чернявский М.А с соавторами в своем исследовании опубликовали клинический случай многоэтапного лечения пациентки с комбинированным аортальным пороком, коронарной патологией и многоуровневым билатеральным поражением брахиоцефальных артерий. Первым этапом выполнена гибридная операция: каротидная эндартерэктомия из правой внутренней сонной артерии и стентирование устья правой общей сонной артерии (ОСА). Вторым этапом проведена баллонная ангиопластика со стентированием левой ОСА. Третьим — протезирование аортального клапана механическим протезом с одномоментным аортокоронарным шунтированием. Пациентка выписана в удовлетворительном состоянии. Выбранная тактика демонстрирует эффективное и безопасное выполнение коррекции гемодинамически значимых тандемных стенозов брахиоцефальных артерий, без развития неврологических осложнений в ходе лечения пациентов с кардиологической патологией [21].

По данным Бокерия Л.А. за период с 2009 по 2016 гг. было прооперировано 194 пациента с сочетанной каротидной патологией. При этом в ходе исследования коллегия авторов разделила пациентов на 2 группы: 1-я группа стентирование сонных артерий, 2-я группа — каротидная эндартерэктомия. Так в 1-ой группе 66,6 % пациентам была проведена этапная реваскуляризация миокарда, во второй группе данная ситуация наблюдалась у 44,3 % пациентов, при этом одномоментная реваскуляризация миокарда с лечением каротидной патологии наблюдалась в 1,7 % случаев. Доля выполнения эндартерэктомии увеличилась относительно 2015 г.

с 69,3 до 70,6 %, в то время как частота выполнения рентгенэндоваскулярных процедур уменьшилась с 17,9 до 16,1 %. Летальность после операций на сонных артериях составила 0,58 % [22].

Заключение

Подводя итог, следует отметить, что анализ современных данных свидетельствует о том, что каротидная эндартерэктомия и стентирование сонных артерий с использованием эмболозащитных устройств представляют собой равнозначные по эффективности методы лечения изолированных обструктивных поражений внутренней сонной артерии, что подтверждается результатами крупных исследований SAPHIRE и CREST. Однако при сочетании каротидной и кардиальной патологии выбор оптимальной стратегии лечения остается сложной клинической задачей, требующей индивидуального подхода.

Систематизация данных показывает, что одномоментные операции сопровождаются повышенным риском периоперационного инфаркта миокарда (до 6,5 %), тогда как этапные вмешательства, особенно при первичном выполнении коронарного шунтирования, ассоциированы с высоким риском инсульта (до 6,3 %). Гибридные стратегии, объединяющие эндоваскулярное стентирование сонных артерий с последующим коронарным шунтированием в один день, демонстрируют перспективные результаты с суммарным показателем осложнений около 6,8 % и низкой частотой отдаленных инсультов (1,1% через 31 месяц).

Ключевым выводом является необходимость мультидисциплинарного подхода при принятии решения о тактике лечения, учитывающего анатомические особенности поражения, сопутствующую патологию, возраст пациента и индивидуальные риски. Отсутствие крупных рандомизированных исследований, посвященных именно сочетанной патологии, определяет потребность в создании междисциплинарных протоколов и регистров пациентов с комплексной оценкой критериев отбора для определения стратегий вмешательства. Будущие исследования должны быть направлены на оптимизацию алгоритмов выбора методов реваскуляризации, учитывающих не только анатомические, но и патофизиологические характеристики атеросклеротических бляшек.

ЛИТЕРАТУРА

1. Vasu S., Luis G., Dileep R. Global Epidemiology of Stroke and Access to Acute Ischemic Stroke Interventions Neurology Nov 2021, 97 DOI: 10.1212/WNL.0000000000012781
2. Benjamin E., Blaha M., Chiuve S., et al. Heart Disease and Stroke Statistics—2017 update: a report from the American Heart Association. Circulation. 2017;135(10):e146–e603.
3. Wolff T., Guirguis-Blake J., Miller T., et al. Screening for carotid artery stenosis: an update of the evidence for the U.S. preventive services task force. Ann Intern Med. 2007;147(12):860.

4. Chiari H. Ueber Verhalten des Teilungswinkels der Carotis Communis bei der Endarteritis Chronica Deformans. *Verh Dtsch Ges Pathol.* 1905; 9:326
5. Moniz E. L'encephalographie arterielle, son importance dans la localisation des tumeurs cerebrales. *Rev Neurol.* 1927; 2:72–90.
6. Mathias K. Perkutane transluminale katheterbehandlung supraaortaler Arterienobstruktionen. *Angiology.* 1981; 3:47–50.
7. Massop D., Dave R., Metzger C., et al. SAPHIRE Worldwide Investigators. Stenting and angioplasty with protection in patients at high-risk for endarterectomy: SAPHIRE Worldwide Registry first 2,001 patients. *Catheter Cardiovasc Interv.* 2009 Feb 1;73(2):129–36. doi: 10.1002/ccd.21844. PMID: 18924164.
8. Ansel G., Hopkins L., Jaff M., et al. Investigators for the ARMOUR Pivotal Trial. Safety and effectiveness of the INVATEC MO.MA proximal cerebral protection device during carotid artery stenting: results from the ARMOUR pivotal trial. *Catheter Cardiovasc Interv.* 2010 Jul 1;76(1):1–8. doi: 10.1002/ccd.22439.
9. Martin K. Introduction to B-mode imaging. In: Hoskins P, Martin K, Thrush A, editors. *Diagnostic ultrasound: physics and equipment.* 2nd ed. New York: Cambridge University Press; 2010. p. 1–10.
10. dos Santos F., Joutsen A., Paci M., et al. Automatic detection of carotid arteries in computed tomography angiography: a proof-of-concept protocol. *Int J Cardiovasc Imaging.* 2016; 32:1299–310. <https://doi.org/10.1007/s10554-016-0880-6>.
11. Kalender W. X-ray computed tomography. *Phys Med Biol.* 2006;51: R29–43. <https://doi.org/10.1088/0031-9155/51/13/R03>.
12. Gao S., van't Klooster R., Kitslaar P., et al. Learning-based automated segmentation of the carotid artery vessel wall in dual-sequence MRI using subdivision surface fitting. *Med Phys.* 2017; 44:5244–59.
13. Bozkurt F., Köse C., Sari A. An inverse approach for automatic segmentation of carotid and vertebral arteries in CTA. *Expert Syst Appl.* 2018; 93:358–75.
14. Mantese V., Timaran C., Chiu D., et al. CREST Investigators. The Carotid Revascularization Endarterectomy versus Stenting Trial (CREST): stenting versus carotid endarterectomy for carotid disease. *Stroke.* 2010 Oct;41(10 Suppl): S31–4. doi: 10.1161/STROKEAHA.110.595330.
15. Ohman E., Bhatt D., Steg P., et al. REACH Registry Investigators. The REduction of Atherothrombosis for Continued Health (REACH) Registry: an international, prospective, observational investigation in subjects at risk for atherothrombotic events—study design. *Am Heart J.* 2006 Apr;151(4): 786.e1–10. doi: 10.1016/j.ahj.2005.11.004.
16. Bassan F., Azevedo V., Santos A., et al. Comparison Between Treatment Strategies of Carotid Stenosis in Patients Undergoing Coronary Artery Bypass Grafting. *Braz J Cardiovasc Surg.* 2022 May 23;37(3):315–320. doi: 10.21470/1678-9741-2020-0425.
17. Бокерия Л.О., Работников В.С., Алшибая М.М., и соавт. Сочетанные операции АКШ и КЭАЭ монография
18. Бокерия Л.А., Авалиани В.М., Буторин С.П.. Венозные трансплантаты и новые перспективы их состоятельности в ближайшем и отдаленном периоде после аортокоронарного шунтирования. *Грудная и сердечно-сосудистая хирургия.* 2014; 56 (1): 19–26.
19. Sahin M., Açar G., Ozkan B., et al. Comparison of short-term outcomes after carotid artery stenting according to different stent designs. *Postepy Kardiologii Interwencyjnej.* 2013;9(2):121–5. doi: 10.5114/pwki.2013.35445.
20. Mićović S., Bošković S., Sagić D., et al. Simultaneous hybrid carotid stenting and coronary bypass surgery versus concomitant open carotid and coronary bypass surgery: a pilot, feasibility study. *Eur J Cardiothorac Surg.* 2014 Nov;46(5):857–62. doi: 10.1093/ejcts/ezu009. Epub 2014 Feb 19.
21. Чернявский М.А., Гусев А.А., Чернова Д.В., и соавт. Этапное лечение многоуровневого поражения брахиоцефальных артерий в сочетании с коронарной и клапанной патологией сердца. *Ангиология и сосудистая хирургия.* 2018; 24 (2): 165–70.
22. Алесян Б.Г., Бокерия Л.А., Голухова Е.З., и соавт. Непосредственные и отдаленные результаты стентирования и каротидной эндартерэктомии у пациентов с атеросклеротическим поражением внутренней сонной артерии. *Эндоваскулярная хирургия.* 2021; 8 (1): 27–36. DOI: 10.24183/2409-4080-2021-8-1-27–36.

© Юлдашев Фаридун Шомуротович (faridun.yuldashev@mail.ru); Петросян Карен Валерьевич (dr.petrosian@gmail.com);
 Дадабаев Гуламжан Мураджанович (dgmed83_83@mail.ru); Суладзе Владимир Георгиевич (vsuladze@yandex.ru)
 Журнал «Современная наука: актуальные проблемы теории и практики»