

ИСПОЛЬЗОВАНИЕ ТЕХНОЛОГИИ «PLASMOLIFTING» В КОМПЛЕКСНОЙ ТЕРАПИИ ХРОНИЧЕСКОГО ЭНДОМЕТРИТА ПРИ НЕУДАЧНЫХ ПОПЫТКАХ ЭКСТРАКОРПОРАЛЬНОГО ОПЛОДОТВОРЕНИЯ И ПРИ НЕВЫНАШИВАНИИ БЕРЕМЕННОСТИ, ОБУСЛОВЛЕННЫХ ХРОНИЧЕСКИМ ЭНДОМЕТРИТОМ

THE USE OF TECHNOLOGY «PLASMOLIFTING» IN THE TREATMENT OF CHRONIC ENDOMETRITIS WITH UNSUCCESSFUL IVF AND MISCARRIAGE DUE TO CHRONIC ENDOMETRITIS

**S. Darkhanova
L. Alekseeva**

Summary. in this article, the authors showed the effectiveness of the use of the «Plasmolifting» technology in the treatment of chronic endometritis in case of IVF failures and miscarriage. The diagnostic criteria for XE determine ultrasound signs, thickness discrepancy, endometrial structure of the menstrual cycle, reduced blood flow in the spiral and basal arteries, morphological changes of the endometrium according to endometrial biopsy and hysteroscopy. Revealed the most pronounced changes in patients with miscarriage. The onset of pregnancy after the use of autoplasm therapy in the group of patients with infertility was 52%, and in the group with miscarriage 33%.

This article shows the efficiency of using technology “Plasmolifting” in the treatment of chronic endometritis in infertility.

Keywords: chronic endometritis, IVF, Plasmolifting technologies.

Дарханова Светлана Дмитриевна

Аспирант, ФГБОУ ВО «Бурятский государственный университет», г. Улан-Удэ; врач акушер-гинеколог, Медицинский центр «Диамед»
darkhsvet@yandex.ru

Алексеева Лилия Лазаревна

Д.м.н., ФГБОУ ВО «Бурятский государственный университет», г. Улан-Удэ; заместитель главного врача по лечебной работе, ГАУЗ «Республиканский Перинатальный центр», г. Улан-Удэ
l.alekseeva09@mail.ru

Аннотация. в данной статье авторами показана эффективность использования технологии «Plasmolifting» в лечении хронического эндометрита при неудачных попытках ЭКО и невынашивании беременности. Диагностическими критериями хронического эндометрита (ХЭ) определены УЗИ признаки: несоответствие толщины, структуры эндометрия менструальному циклу, снижение кровотока в спиральных и базальных артериях, морфологические изменения эндометрия по данным биопсии эндометрия и гистероскопии. Достоверные увеличения факторов ангиогенеза VEGF-A и PlGF в сыворотке крови в среднесекреторную фазу менструального цикла. Выявлены наиболее выраженные изменения у пациенток с невынашиванием беременности. Наступление беременности после использования аутоплазменной терапии в группе пациентов с бесплодием составила 52%, а в группе с невынашиванием беременности 33%.

Ключевые слова: хронический эндометрит, ЭКО, технологии «Plasmolifting».

Удачу ЭКО в циклах ВРТ определяют многие факторы:

- ◆ возраст женщины,
- ◆ соматическое состояние супругов,
- ◆ отсутствие патологии матки, состояние эндометрия,
- ◆ протокол стимуляции,
- ◆ качество эмбрионов, техника переноса эмбрионов.

Одной из причин неудачных ЭКО является хронический эндометрит. По литературным данным: хрониче-

ский эндометрит в 83.3% случаев обнаруживают у женщин репродуктивного возраста при неудачных попытках ЭКО [6].

Хронический эндометрит это симптомокомплекс, связанный с нарушением морфофункционального состояния эндометрия, сопровождающийся невынашиванием беременности и бесплодием, а также неэффективностью ЭКО. Так, одной из проблем, является нарушение развития эндометрия, обусловленное хроническими воспалительными заболеваниями, гормональной дисфункцией, нарушением экспрессии рецепторов к эстрогенам и прогестерону, нарушением развития пиноподий

[1, 5, 10], которые отражают локальный дефицит факторов роста и ряд других факторов [3, 8, 11]. Основу таких изменений определяет дисфункция процессов ангиогенеза, приводящая к нарушению имплантации, самопроизвольному выкидышу [1]. Частота самопроизвольного прерывания беременности после ЭКО и переноса эмбриона (ПЭ) по данным разных авторов варьирует 18.5–32% [Бицадзе В.О. Макацария А.Д., Хизроева Д.Х., 2012; Доброхотова Ю.Э., 2014].

Сосудисто-эндотелиальный фактор роста (VEGF-A) является основным регулятором ангиогенеза в эндометрии, а также повышает пролиферативную активность клеток эндотелия и проницаемость сосудов [2]. Основная функция VEGF-A — участие в создании новых кровеносных сосудов [6].

Плацентарный фактор роста (PlGF) — гликопротеин, относится к семейству VEGF, усиливает VEGF индуцированный ангиогенез и проницаемость сосудов [13]. Повышается при различных патологических состояниях.

Биологическая функция VEGF и PlGF регулируется одним из основных ингибиторов ангиогенеза — растворимым рецептором 1 васкуло-эндотелиального фактора роста (sVEGF-R1). Относится к белкам плацентарного происхождения, играет роль в развитии гестационных осложнений и является индуктором репродуктивных потерь [9, 12].

Использование аутологичной плазмы, полученной по технологии «Plasmolifting» [2, 6], содержащей активированные тромбоциты 1 млн. и более в 1 мкл позволяет локально применить тромбоцитарные факторы роста, которые стимулируют процессы регенерации и ангиогенеза в поврежденных тканях. Таким образом, улучшается состояние и имплантационные свойства эндометрия.

Цель исследования: оценка эффективности технологии «Plasmolifting» в комплексной терапии хронического эндометрита при неудачных попытках ЭКО и невынашивании беременности.

Задачи исследования:

1. Изучить клинико-анамнестические особенности женщин с ХЭ, страдающих бесплодием и невынашиванием беременности.
2. Оценить параметры эндометрия по данным ультразвукового и морфологического методов исследования.
3. Определить уровень ангиогенных факторов роста VEGF-A, sVEGF-R1, PlGF в сыворотке крови у женщин с бесплодием и невынашиванием беременности, обусловленных хроническим эндометритом.

4. Оценить эффективность процедуры «Plasmolifting» в прегравидарной подготовке пациенток с неудачными попытками ЭКО и невынашиванием беременности, ассоциированных с хроническим эндометритом.

Материал и методы исследования: Для выполнения поставленных задач нами проведено комплексное обследование 90 пациенток [согласно приказа МЗ РФ № 107 от 2013 г.], обратившихся в отделение ВРТ ООО МЦ «Диамед» по проблемам репродуктивного здоровья. Все пациентки были разделены на три группы. 1-ю группу составили 30 женщин — условно здоровые, причиной бесплодия явился мужской фактор; 2-ю группу — 30 пациенток с бесплодием и неудачными попытками ЭКО; 3-ю группу — 30 женщин с невынашиванием беременности (1 и более самопроизвольных выкидышей или замершие беременности в анамнезе). У всех пациенток сопоставим возраст от 28 до 45 лет, от 1 до 6 неудачных попыток ЭКО.

Основной причиной неудачных исходов явился хронический эндометрит, подтвержденный патогистологическим исследованием. Забор эндометрия проводился методом аспирационной биопсии (Paipel) и под контролем гистероскопа на 7–11 день менструального цикла. Полученный материал фиксировался в 10% растворе забуферного нейтрального формалина и направлялся в патоморфологическую лабораторию для гистологического исследования. Проводилось динамическое ультразвуковое исследование на аппарате Voluson E10 (Австрия) с использованием мультисигментного датчика 8 МГц. в среднюю секреторную фазу МЦ на 14–21 день. Уделяли особое внимание оценке срединного М-эха: его толщине, структуре, наличию включений и состоянию кровотока матки, согласно критериям, разработанным В. Н. Демидовым в 1993 году [4].

Образцы крови для определения уровня VEGF-A, PlGF и sVEGF-R1 в сыворотке обработаны на базе лаборатории МЦ «Диамед». Забор крови проводился с соблюдением установленных требований с использованием вакуумного метода. Сыворотка была получена стандартным методом. До исследования сыворотку хранили в морозильной камере при температуре 80 °С. Определение уровня факторов роста проводилось иммуноферментным анализом с использованием коммерческих тест-систем: Bender Medsystems для VEGF-A и sVEGF-R1 (Австрия) и для PlGF R&D Systems. Детекция результатов исследования проводилась на планшетном фотометре Stat-Fox 2100.

Статистическая обработка результатов проводилась методом Statistica 6.1 с применением непараметрического критерия Манна–Уитни.

Таблица 1. Длительность бесплодия

Группа	1–5 лет	6–10 лет	Более 10 лет
I группа (n=30)	14 (46,7%)	11 (36,7%)	5 (16,7%)
II группа (n=30)	15 (50%)	10 (33,3%)	5 (16,7%)
III группа (n=30)	12 (40%)	10 (33,3%)	8 (26,7%)

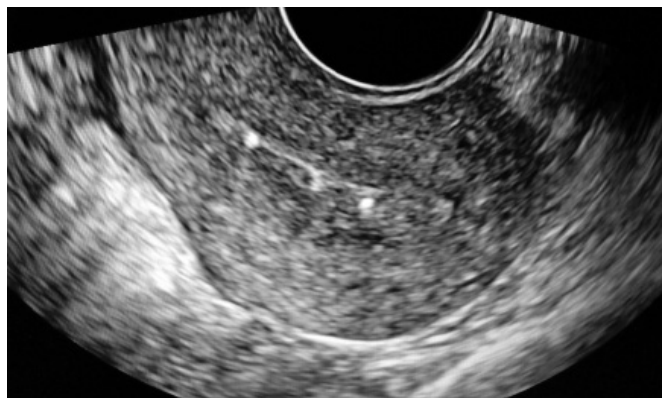

Фото 1. УЗ-скан эндометрия на 14 сутки М-ЭХО- 3-мм с гиперэхогенными включениями в базальном слое эндометрия, без васкуляризации

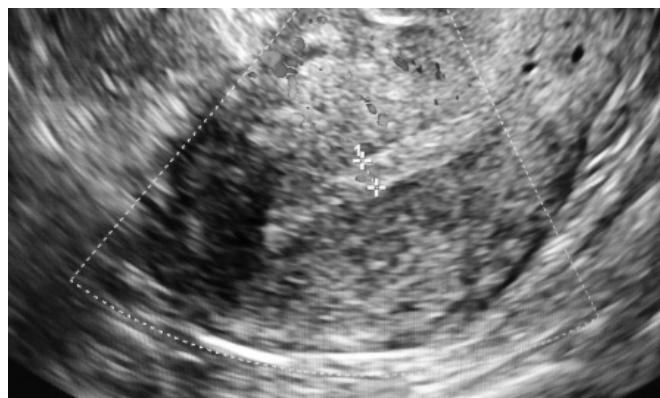


Фото 2. Хронический эндометрит — эндометрий 4–5 мм неоднородный с пониженной васкуляризацией

Результаты и обсуждение

Средний возраст пациенток 1 группы составил $32,67 \pm 5,25$ лет, 2 группа — $34,43 \pm 4,98$ лет, 3 группа — $36,3 \pm 4,79$ лет.

По длительности бесплодия пациентки распределились.

По результатам обследования биоценоза влагалища (Фемофлор скрин): анаэробный дисбиоз в 69% случаев, уреаплазмоз – 12%, хламидиоз- 4%, микоплазмоз 5%, вирусная инфекция (ВПГ, ЦМВИ)- 4% и сочетание бактериальной и вирусной инфекции — 6%.

В группе с бесплодием преобладала условно патогенная микрофлора, анаэробный дисбиоз, уреаплазмоз, а в группе с невынашиванием беременности преобладала бактериально — вирусная инфекция.

В процессе подготовки к ЭКО были пролечены инфекционно-воспалительные процессы генитального тракта (антибактериальная терапия, физиолечение, метаболическая терапия, гирудотерапия).

После проведенного обследования и лечения пациенткам 2 и 3 групп была проведена аутоплазменная те-

рапия внутриматочно, 1–5 процедур, через 72 часа в 1 фазу менструального цикла.

Аутоплазма получена из 10 мл аутокрови. Забор крови проводился из локтевой вены в сертифицированную пробирку, далее кровь центрифугировалась в режиме 3000 оборотов в течении 5 минут. Полученная плазма в количестве 2 мл вводилась в полость матки через стерильный катетер, а также парацервикально 3 мл шприцом с тонкой иглой, на фоне заместительной гормональной терапии ЗГТ (дивигель, или прогинова, дюфастон или утрожестан, или фемостон 2/10) в течении 2-х менструальных циклов.

Оценка состояния эндометрия проводилась на 14 сутки менструального цикла и через 72 часа после процедуры методом ультразвукового исследования с доплерометрией. Так толщина эндометрия на 14 сутки менструального цикла составила от 3–5 мм с отсутствием или низкой васкуляризацией в эндометрии.

После аутоплазменной терапии от 2 до 5 процедур отмечена положительная динамика –однородное и трехслойное утолщение эндометрия от 8–9–11мм, улучшение микроциркуляции в эндометрии.

А также отмечены клинические эффекты — уменьшение болевого синдрома, улучшение состояния слизи-

стых шейки и влагалища, и восстановление микробиотоза.

УЗИ эндометрия до процедуры «Plasmolifting» на 14 день менструального цикла.

При анализе уровня PIGF в сыворотке крови женщин в группах II и III отмечено увеличение его содержания в сравнении с нормативными показателями. Самый высокий показатель наблюдался в III группе и составил $40,62 \pm 15,76$ пг/мл. Нормальные его показатели выявлялись в I группе женщин и составил $24,93 \pm 5,03$ пг/мл, что доказывает его роль в процессах ангиогенеза пролиферации и регенерации эндометрия после локального применения аутологичной плазмы.

Согласно полученным данным исследования, уровень sVEGF-R1 в сыворотке крови изменялся незначительно и не выходил за пределы референтных значений (менее 0,42 нг/мл), что указывает на менее выраженное ингибирующее воздействие на процессы ангиогенеза в эндометрии.

По данным литературы имеет место увеличение VEGF-A при ХЭ [7]. Его увеличение указывает на патологический ангиогенез в эндометрии [9]. В нашем исследовании уровни VEGF-A также были увеличены и наибольшие значения были выявлены во II группе, и составили $246,7 \pm 153,78$ пг/мл. В I группе, после плазмотерапии, отмечалось трехкратное увеличение показателей VEGF-A до $172,03 \pm 91,89$ пг/мл, что указывает на адекватный ангиогенез и рецептивность эндометрия и благоприятный прогноз в плане вынашивания беременности.

Из 30 пациенток с бесплодием в 16 случаях (52%) наступила беременность, а в 14 случаях (48%), — беременность не наступила.

У пациенток с невынашиванием беременности в 11 случаях (36%) наступила беременность, а в 19 случаях (64%) не наступила.

При этом показатели VEGF-A с невынашиванием беременности превышали в сравнении с бесплодием в 1,5 раза.

При отрицательных исходах ЭКО наблюдалось повышение VEGF-A в 9 раз и более на фоне снижения PIGF и sVEGF-R1.

В контрольной группе (с мужским фактором бесплодия) беременность наступила в 100% случаях, в 23% наступила после криопереноса со 2 попытки, и в 77% после ЭКО- с 1 попытки.

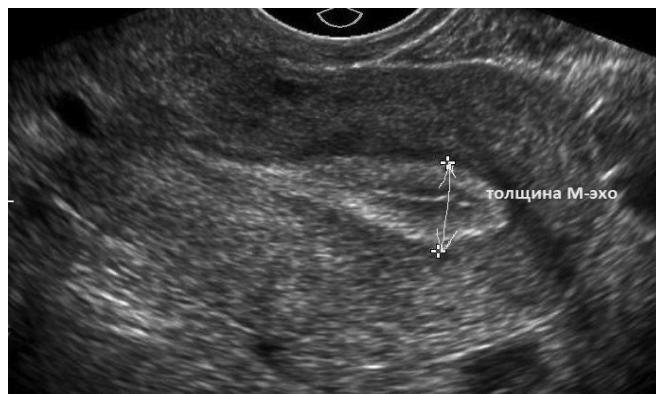

Фото 3. Эндометрий после процедуры «Plasmolifting»

Таким образом, на основании полученных данных, у женщин с отрицательными исходами ЭКО, с бесплодием и невынашиванием беременности на фоне хронического эндометрита, уровни VEGF-A и PIGF достоверно были выше, чем у женщин с наступившей беременностью после плазмотерапии.

ВЫВОДЫ

1. Наиболее выраженные изменения морфологической структуры эндометрия отмечались в группе пациенток с невынашиванием беременности (III группа).
2. После плазмотерапии у женщин II и III групп, при ультразвуковом исследовании отмечалось увеличение М-эхо более 8 мм, его трехслойность, улучшение кровотока в спиральных и базальных артериях.
3. Самый высокий уровень VEGF-A выявлен у пациенток III группы с отрицательным исходом ЭКО, а минимальные значения определялись в I группе после плазмотерапии.
4. Использование технологии «Plasmolifting» в прегравидарной подготовке у женщин с ХЭ при неудачах ЭКО и невынашивании беременности указывает на положительные исходы ЭКО и ПЭ. Так, частота наступления беременности у женщин II группы с бесплодием составила 52%, у пациенток III группы с невынашиванием беременности — 33%.
5. Данные методы исследования, морфологическая, иммуноферментная и ультразвуковая диагностика состояния эндометрия, могут использоваться в клинической практике в прегравидарной подготовке пациенток с ХЭ, неудачами ЭКО и невынашиванием беременности. Для более лучшего эффекта необходимо увеличить кратность процедур «Plasmolifting» от 5 до 10 процедур в течении 2 менструальных циклов.

ЛИТЕРАТУРА

1. Ахмеров Р. Р. Аутостимуляция регенеративных процессов. Технология PlasmoliftingTM. III Общероссийский семинар «Репродуктивный потенциал России: казанские чтения. Здоровье женщины — здоровье нации». — Казань, 2013.
2. Ахмеров Р. Р. Регенеративная медицина на основе аутологичной плазмы. Технология PlasmoliftingTM / Р. Р. Ахмеров. — М.: Литтера, 2014. — 160 с.
3. Назаренко Т. А. Бесплодие и возраст: пути решения проблемы / Т. А. Назаренко, Н. Г. Мишиева. — М.: МЕДпресс-информ, 2010. — 208 с.
4. Нефедова Н. А., Давыдова С. Ю. Роль сосудистого эндотелиального фактора роста (VEGF) и гипоксия-индуцибельного фактора (HIF) в опухолевом ангиогенезе. Современные проблемы науки и образования. 2015; 3:51. Available at: <http://www.science-education.ru/ru/article/view?id=17924> (Accessed 18 March 2015). [Nefedova N. A., Davydova S. Yu. The role of vascular endothelial factor (VEGF) and hypoxia-inducible factor (HIF) in tumor angiogenesis. *Sovremennye problem nauki i obrazovaniya*. 2015; 3:51. Available at: <http://www.science-education.ru/ru/article/view?id=17924> (Accessed 18 March 2015). In Russian]
5. Носенко Е. Н., Саенко А. И., Парницкая О. И., Головатюк Е. П. Особенности формирования пиноподий в эндометрии в зависимости от наличия в нем хронических воспалительных и гиперпролиферативных процессов у женщин хороших ответчиков с неудачными попытками вспомогательных репродуктивных технологий (ВРТ) в анамнезе // *Современные проблемы науки и образования*. — 2014. — № 6.
6. Петров Ю. А. Хронический эндометрит в репродуктивном возрасте: этиология, патогенез, диагностика, лечение и профилактика. — 2012 г. — С. 288.
7. Сельков С. А. Факторы роста как прогностические критерии наступления беременности в циклах ЭКО. // *Акушерство и гинекология* — 2014 — № 10 — С. 41–42.
8. Спирина Ю. В., Евтушенко И. Д. Подготовка пациенток, страдающих хроническим эндометритом, к программам вспомогательных репродуктивных технологий // *Сибирский медицинский журнал* — 2008. — С. 84–85.
9. Ходжаева З. С., Мусиенко Е. В. Клинико-патологическое обоснование исследования секреции ангиогенных факторов в лютеиновую фазу менструального цикла у женщин с повторными потерями беременности в анамнезе. // *Акушерство и гинекология* — 2011 — № 8.
10. Чертовских М. Н., Кулинич С. И. Оптимизация предгравидарной подготовки больных с неудачными программами ВРТ при бесплодии // *Бюллетень ВСНЦ СО РАМН*, 2013. — № 2(90), ч. 2. — С. 83–86.
11. Яковлева Н. В. Дифференцированный подход к использованию современных хирургических технологий у пациенток с трубно-перитонеальным бесплодием // *Казанский медицинский журнал*. — 2013. — Т. 94, № 6, — С. 821–825.
12. Cöl-Madendag I., Madendag Y., Altinkaya S. Ö., Bayramoglu H., Danisman N. The role of VEGF and its receptors in the etiology of early pregnancy loss // *Gynecol. Endocrinol.* — 2014. Vol. 30. № 2. P. 153–156.
13. Resta L., Palumbo M., Rossi R., Piscitelli D., Grazia Fiore M., Cicinelli E. Histology of micro polyps in chronic endometritis. *Histopathology*. 2012; 60(4):670–4. doi: 10.1111/j.1365–2559.2011.04099.x.

© Дарханова Светлана Дмитриевна (darkhsvet@yandex.ru), Алексеева Лилия Лазаревна (lalekseeva09@mail.ru).

Журнал «Современная наука: актуальные проблемы теории и практики»



Г. Улан-Удэ